

Belgian Cancer Registry



# Sessie 3 2023: Tumoren van het spijsverteringsstelsel Deel 2


Online opleiding




25/05/2023 [www.kankerregister.org](http://www.kankerregister.org) | [www.registreducancer.org](http://www.registreducancer.org)




1

## Opleiding in 3 delen




	Deel 1: Algemene inleiding Slokdarm en maag Oefeningen
	Deel 2: Dunne darm Colon en rectum Anus Oefeningen
	Deel 3: Lever en galwegen Pancreas Oefeningen

Belgian Cancer Registry








2 25/05/2023 [www.kankerregister.org](http://www.kankerregister.org) | [www.registreducancer.org](http://www.registreducancer.org)



2

## INHOUD

-  Dunne darm
-  Colon en rectum
-  Anus
-  Oefeningen

Belgian Cancer Registry  3 25/05/2023 [www.kankerregister.org](http://www.kankerregister.org) | [www.registreducancer.org](http://www.registreducancer.org)

3

## Dunne darm

- Anatomie en topografie
- Functionies en opbouw
- Histologie
- TNM aandachtspunten

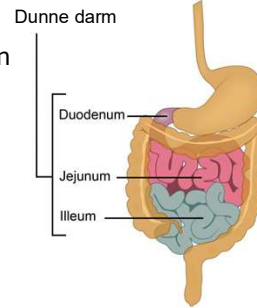
Belgian Cancer Registry  4 25/05/2023 [www.kankerregister.org](http://www.kankerregister.org) | [www.registreducancer.org](http://www.registreducancer.org)

4



## Dunne darm: anatomie en topografie

- Langste deel van het spijsverteringskanaal (2,7-5 meter)
- Opgebouwd uit 3 delen:
  - C17.0 = Duodenum = twaalfvingerige darm
  - C17.1 = Jejunum
  - C17.2 = Ileum
- C17.8 = Overlappende lokalisatie dunne darm
- C17.9 = Dunne darm, NNO



### Opgelet:

- de ileocaecale klep omringt de overgang tussen ileum en caecum (colon) = **C18.0**
- Papil van Vater (papilla duodeni major) behoort tot de peri-ampullaire regio = **C24.1**

Belgian Cancer Registry



5

25/05/2023

www.kankerregister.org | www.registreducancer.org

5



## Dunne darm: anatomie en topografie

- C17.3 = Meckel-divertikel (uitstulping van de dunne darm)

### Opgelet:

Niet elke divertikel tumor is een tumor van de Meckel-divertikel!

#### ▪ Divertikels

- = uitstulpingen van de (dikke-) darm die geleidelijk ontstaan
- bestaan uit darmweefsel
- hier kunnen normale darmtumoren ontstaan

#### ▪ Meckel-divertikel

- = aangeboren uitstulping
- bevat vaak maagmucosa
- tumoren die hier ontstaan zijn anders dan tumoren in de dikke darm divertikels (locatie, histologie,...)

Belgian Cancer Registry



6

25/05/2023

www.kankerregister.org | www.registreducancer.org

6

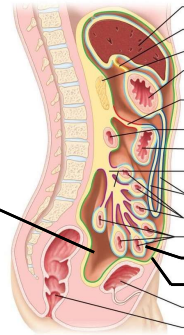


## Peritoneum: anatomie en topografie

- **Peritoneum** = C48.1 = een sereus membraan dat de ingewanden en de buikholtewand bekleedt. Het biedt bescherming voor de buik- en bekkenorganen en behoudt hun positie.

- Bestaat uit:

1. Pariëtale peritoneum bekleedt de wanden van de buikholte
2. Viscerale peritoneum bekleedt de wanden van de buik- en bekkenorganen
3. Peritoneale holte (C48.2) = ruimte tussen pariëtale en viscerale peritoneum



Viscerale peritoneum

Pariëtale peritoneum

- Peritoneale formaties:

- Mesenterium
- Omentum
- Peritoneale ligamenten

Belgian Cancer Registry



7

25/05/2023

www.kankerregister.org | www.registreducancer.org

7

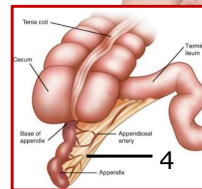
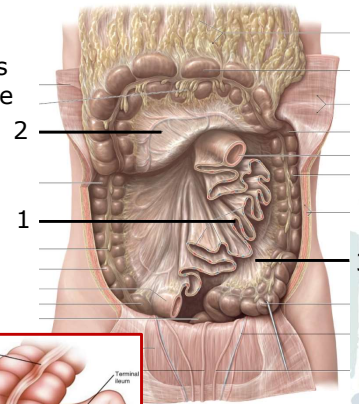


## Mesenterium: anatomie en topografie

- **Mesenterium** C48.1 = een peritoneaal orgaan, bestaande uit twee lagen buikvlies (peritoneum), dat de darmen omsluit en ze verbindt met de achterste buikwand.

- Onderverdeeld in:

1. Het (eigenlijke) mesenterium
2. Mesocolon transversum
3. Mesocolon sigmoïdeum
4. Mesoappendix



Belgian Cancer Registry



8

25/05/2023

www.kankerregister.org | www.registreducancer.org

8

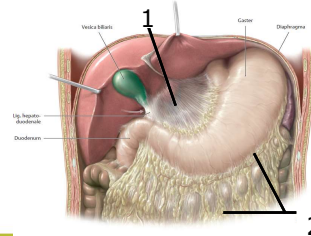
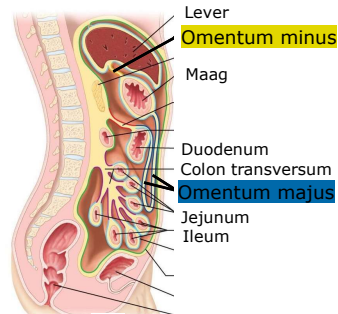


## Omentum: anatomie en topografie

- **Omentum C48.1** = een peritoneaal orgaan, bestaande uit twee lagen buikvlies (peritoneum) die met elkaar vergroeid zijn, en zich uitstrekken van de maag en het proximale duodenum naar de aangrenzende organen.

- Onderverdeeld in:

1. Omentum minus strekt zich superieur uit van de kleine curvatuur van de maag en het proximale duodenum naar de lever.
2. Omentum majus hangt als een gordijn dat het voorste oppervlak van de dunne darm bedekt



Belgian Cancer Registry



9

25/05/2023

www.kankerregister.org | www.registreducancer.org

9

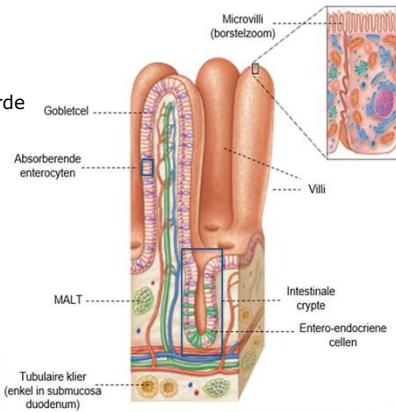


## Dunne darm: functies en opbouw

- **Enzymatische voedselvertering** (enzymen afgescheiden door pancreas) en **absorptie** (opname van voedingsstoffen)

Absorberend oppervlak wordt vergroot door enkele *modificaties*: *darmvloeiën, villi* met *intestinale cryptes* en *microvilli* (zie figuur)

- De dunne darmwand bevat verschillende cellen: enterocyten, goblet cellen, entero-endocriene cellen
- De darmcrypten bevatten ongedifferentieerde cellen en panethcellen
- De dunne darmmucosa bevat **MALT = mucosa associated lymphoid tissue** (→ dunne darm lymfomen)




Belgian Cancer Registry



10

25/05/2023

10



## Dunne darm: histologie

### Adenocarcinomen


#### Niet-invasief

- Adenocarcinoom in situ = 8140/2
- Non-ampullair adenoom (adenomateuze poliep), met hooggradige dysplasie (voornamelijk C17.0) = 8210/2
  - Intestinaal-type adenoom met hooggradige dysplasie = 8144/2
  - Serrated met dysplasie, hooggradig = 8213/2

Non-ampullair = dunne darm exclusief ampul van Vater


*Laaggradige dysplasie moet niet geregistreerd worden!*

Belgian Cancer Registry



11 25/05/2023 [www.kankerregister.org](http://www.kankerregister.org) | [www.registreduncancer.org](http://www.registreduncancer.org)

11



## Dunne darm: histologie

### Adenocarcinomen

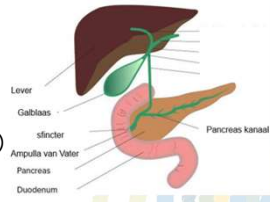
#### Invasief

- Non-ampullair adenocarcinoom, NNO = 8140/3 (voornamelijk C17.0)
  - Mucineus adenocarcinoom = 8480/3
  - Zegelringcelcarcinoom/ zwak cohesief carcinoom = 8490/3
  - Medullair carcinoom, NNO = 8510/3


**Aandachtspunt**

Adenocarcinoom van de dunne darm is **vrij zeldzaam!**  
 Ga goed na of het geen doorgroei is van een primaire tumor van:

- de Ampulla van Vater (**C24.1** ook peri-ampullaire regio)
- de distale galweg (**C24.0**)
- de pancreas (**C25.0**)




Belgian Cancer Registry



12 25/05/2023 [www.kankerregister.org](http://www.kankerregister.org) | [www.registreduncancer.org](http://www.registreduncancer.org)

12



## Dunne darm: histologie

**Andere mogelijke types**

- **Gastro-intestinale stromale tumor (GIST) = 8936/3**
- Sarcomen
  - Leiomyosarcoom, NNO = 8890/3
- Lymfomen, bijvoorbeeld:
  - MALT-lymfoom: extranodaal marginale zone lymfoom van mucosa geassocieerd lymfoïd weefsel (zie mucosa dunne darm) = 9699/3
  - Folliculair lymfoom, duodenum type = 9695/3
  - Intestinaal T-cellymfoom = 9717/3
  - ...
- Neuro-endocriene neoplasmen
- ...


**Meer informatie over de registratie van GIST:**  
zie hoofdstuk maag (deel I)

**Meer info over de registratie van neuro-endocriene neoplasmen van de dunne darm:**  
zie NEN, bij hoofdstuk pancreas (deel III)

Belgian Cancer Registry

13
25/05/2023
www.kankerregister.org | www.registreducancer.org

13




## Dunne darm: histologie (voorbeeld)

**Man, 45 jaar:**

Klinische inlichtingen:  
Vermoeidheid,  
buikkrampen,  
misselijkheid en diarree.

Er wordt een CT-scan uitgevoerd.



CT-scan

**Besluit:**  
Sterk vermoeden van niet-functionele neuro-endocriene tumor in het jejunum.

**Arts bevestigt diagnose.**

Er worden geen verdere onderzoeken uitgevoerd.

**BD 5**

**C17.1**

**8240/3**

Tabel 1. Kankers die geregistreerd kunnen worden met een specifieke morfologiecode op basis van histologisch onderzoek (Data voor diagnose 3):

Kankertype	Topografiecode	Morfologiecode
Melanoom van het oog	C00.0, C00.3, C00.4	8720/3
Neurofiblioom ( leeftijd < 15 jaar)	C54	8990/3
Neurofiblioom ( leeftijd > 15 jaar)	C22	8970/3
Neurofibrosaroom ( leeftijd < 15 jaar)	C54	8971/3
Neurofibrosaroom ( leeftijd > 15 jaar)	C22.0	8972/3
Cholangiocarcinoom	C22.3, C22.0, C22.8	8160/3
Niet-functionele neuro-endocriene tumor van de pancreas	C25	8150/3
<b>Niet-functionele neuro-endocriene tumor van de pancreas</b>	<b>C25</b>	<b>8240/3</b>
Neuroendocriene tumor van de pancreas	C25	8150/3

**Meer info over de nieuwe regels 'Basis voor diagnose':**  
Sessie 1 2023 Nieuwe richtlijnen 'Basis voor diagnose'  
Belgian Cancer Registry — Online opleiding  
([kankerregister.org](http://kankerregister.org))

14
25/05/2023
www.kankerregister.org | www.registreducancer.org

14



## Dunne darm: TNM aandachtspunten

Te consulteren hoofdstuk **afhankelijk van het histologietype**

- **Carcinomen** en weinig gedifferentieerde **neuro-endocriene carcinomen**: p. 67-69
- Goed gedifferentieerde **neuro-endocriene tumoren**:
  - Duodenum/ampulla: p. 98
  - Jejunum/ileum: p. 99
- **GIST**: p. 127-129

Registreer het **aantal mitosen** (per 5 mm<sup>2</sup>)

Small Intestinal GIST				Mitotic rate
Stage I	T1, T2	N0	M0	Low
Stage II	T3	N0	M0	Low
Stage IIIA	T1	N0	M0	High
	T4	N0	M0	Low
Stage IIIB	T2, T3, T4	N0	M0	High
Stage IV	Any T	N1	M0	Any rate
	Any T	Any N	M1	Any rate

Belgian Cancer Registry




15

25/05/2023

www.kankerregister.org | www.registreducancer.org

15



## Colon en rectum

Anatomie en topografie  
 Functies en opbouw  
 Histologie  
 TNM aandachtspunten

Belgian Cancer Registry



16

25/05/2023

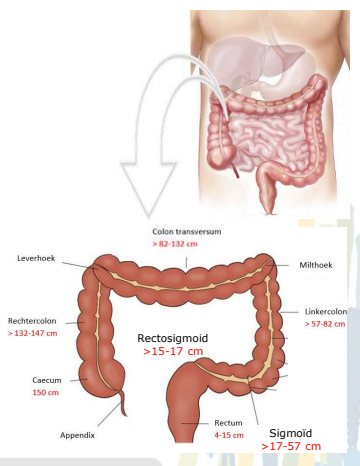
www.kankerregister.org | www.registreducancer.org

16



**Colon en rectum: anatomie en topografie**

- C18.0 = Caecum
  - Ook klep van Bauhin = ileocaecale klep
- C18.1 = Appendix
- C18.2 = Rechtercolon/colon ascendens
- C18.3 = Leverhoek/hepatische hoek
- C18.4 = Colon transversum
- C18.5 = Milthoek/splenische hoek
- C18.6 = Linkercolon/colon descendens
- C18.7 = Sigmoid
- C18.8 = Overlappende lokalisaties
- C18.9 = Colon, NNO
- C19.9 = Rectosigmoidale overgang
- C20.9 = Rectum



Elke sublokalisatie wordt beschouwd als een apart orgaan

Belgian Cancer Registry

17 25/05/2023 www.kankerregister.org | www.registreducancer.org

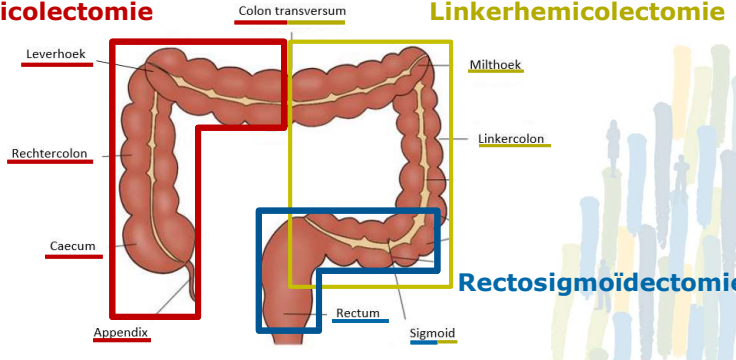
17

**Colon en rectum: anatomie en topografie**

**Aandachtspunt**

Codeer niet de ingreep, wel de exacte lokalisatie van de tumor!

**Rechterhemicolectomie** **Linkerhemicolectomie**




**Rectosigmoidectomie**

Belgian Cancer Registry

18 25/05/2023 www.kankerregister.org | www.registreducancer.org

18



## Colon en rectum: anatomie en topografie (voorbeeld)

**Vrouw, 81 jaar**


- Klinische inlichtingen: Vermoeden tumor leverhoek

→


Rechterhemicolectomie

**Besluit:**  
Microscopisch overeenstemmend met een matig gedifferentieerd invasief adenocarcinoma

**Registreer  
C18.3  
8140/3**

Belgian Cancer Registry  19 25/05/2023 [www.kankerregister.org](http://www.kankerregister.org) | [www.registreduncancer.org](http://www.registreduncancer.org)

19



## Colon en rectum: functies en opbouw

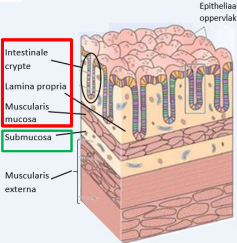
- **Absorberen** van water en elektrolyten uit de verteerde massa
- **Peristaltische bewegingen** zorgen voor geleidelijke verplaatsing van faeces tot in rectum


☝

**Aandachtspunt**


Alle **intramucosale tumoren** van colon en rectum: /2

- Intra-epitheliaal letsel met hooggradige dysplasie → /2
- Invasief letsel in lamina propria of muscularis mucosae → /2
- Invasie in de **submucosa** → /3



Belgian Cancer Registry  20 25/05/2023 [www.kankerregister.org](http://www.kankerregister.org) | [www.registreduncancer.org](http://www.registreduncancer.org)

20




## Colon en rectum: functies en opbouw (voorbeeld)

**Man, 79 jaar:**

- Klinische inlichtingen: Poliep ter hoogte van klep van Bauhin, eerder maligne aspect


→




Biopsie poliep

**Besluit:**  
Fragmenten afkomstig van een tubulovilleus adenoom met focaal HGIEN en plaatselijk intramucosaal invasief carcinoma

**Registreer**  
**C18.0**  
**8263/2**

Belgian Cancer Registry  21 25/05/2023 [www.kankerregister.org](http://www.kankerregister.org) | [www.registreduncancer.org](http://www.registreduncancer.org)

21




## Colon en rectum: histologie (uitz. appendix)

**Voornamelijk adenocarcinomen**


Niet-invasief

- Glandulaire intra-epitheliale neoplasie, hooggradig = 8148/2
- Adenocarcinoom in situ, NNO = 8140/2
- Ontstaan uit adenoom:
  - adenomateuze poliep met hooggradige dysplasie = 8210/2
    - ✓ tubulair adenoom met hooggradige dysplasie = 8211/2  
→ combinatie 8211 en /2 niet in ICD-O-3.2: gebruik matrix-concept!
    - ✓ villeus adenoom met hooggradige dysplasie = 8261/2
    - ✓ tubulovillous adenoom met hooggradige dysplasie = 8263/2

Laaggradige dysplasie moet niet geregistreerd worden!

Belgian Cancer Registry  22 25/05/2023 [www.kankerregister.org](http://www.kankerregister.org) | [www.registreduncancer.org](http://www.registreduncancer.org)

22



## Colon en rectum: histologie (uitz. appendix)

### Voornamelijk adenocarcinomen

#### Niet-invasief

- Nieuwe richtlijnen voor **colorectale 'serrated' letsels** naar aanleiding van de WHO 2019 aanbevelingen:
  - sessiel serrated letsel met dysplasie (SSLD)
  - traditioneel serrated adenoom (TSA), hooggradig
  - serrated adenoom, NNO, hooggradig

**8213/2**

Type letsel	ICD-O-3.2
Sessiel serrated letsel, zonder dysplasie (SSL)	8213/0
Sessiel serrated letsel, met dysplasie (SSLD)	8213/2
Traditioneel serrated adenoom (TSA), laaggradig	8213/0
Traditioneel serrated adenoom (TSA), hooggradig	8213/2
Serrated adenoom, NOS (unclassified), laaggradig	8213/0
Serrated adenoom, NOS (unclassified), hooggradig	8213/2

Belgian Cancer Registry  
23 25/05/2023 [www.kankerregister.org](http://www.kankerregister.org) | [www.registreducancer.org](http://www.registreducancer.org)

23



## Colon en rectum: histologie (uitz. appendix)

### Voornamelijk adenocarcinomen

#### Invasief


- Adenocarcinoom, NNO = 8140/3
  - Mucineus adenocarcinoom = 8480/3
    - Enkel indien > 50% van de tumor opgebouwd uit extracellulaire mucus
    - Adenocarcinoom met mucineuze component = 8140/3
  - Zegelringcelcarcinoom = 8490/3
    - Enkel indien > 50% van de tumor opgebouwd uit zegelringcellen
    - Adenocarcinoom met zegelringceldifferentiatie = 8140/3
  - Serrated adenocarcinoom = 8213/3

#### Aandachtspunt

De code voor een **adenocarcinoom van het intestinale type (8144/3)** wordt niet gebruikt ter hoogte van colon en rectum = type dat lijkt op een adenocarcinoom van de darm. De code kan wel gebruikt worden bij andere lokalisaties zoals bv. de neusholte.

Belgian Cancer Registry  
24 25/05/2023 [www.kankerregister.org](http://www.kankerregister.org) | [www.registreducancer.org](http://www.registreducancer.org)


24




## Colon en rectum: histologie (uitz. appendix)

### Andere mogelijke types

- **Gastro-intestinale stromale tumor (GIST)** = 8936/3
- Sarcomen
  - Leiomyosarcoom, NNO = 8890/3
- Lymfomen, bijvoorbeeld:
  - MALT-lymfoom: extranodaal marginale zone lymfoom van mucosa geassocieerd lymfoïd weefsel (zie mucosa dunne darm) = 9699/3
  - Folliculair lymfoom, duodenum type = 9695/3
  - Intestinaal T-cellymfoom = 9717/3
  - ...
- Neuro-endocriene neoplasmen
- ...


 **Meer informatie over de registratie van GIST:**  
zie hoofdstuk maag (deel I)

 **Meer info over de registratie van neuro-endocriene neoplasmen van colon en rectum:**  
zie NEN, bij hoofdstuk pancreas (deel III)

Belgian Cancer Registry

25 25/05/2023 www.kankerregister.org | www.registreducancer.org

25



## Appendix: histologie

### Mucineus neoplasma van de appendix

#### Niet-invasief/invasief

- Eind 2022: correctie in WHO classificatie 'Digestive system tumours', 5<sup>e</sup> ed. :
  - LAMN (laaggradig mucineus neoplasma vd appendix) = 8480/2
  - HAMN (hooggradig mucineus neoplasma vd appendix) = 8480/2
  - Mucineus neoplasma van de appendix met extra-appendiceale verspreiding = 8480/3 T4b, N+, M1 = /3
- Kan aanleiding geven tot pseudomyxoma peritonei

Belgian Cancer Registry

26 25/05/2023 www.kankerregister.org | www.registreducancer.org

26



## Appendix: histologie

### Voornameijk adenocarcinomen en neuro-endocriene tumoren

#### Invasief

- Adenocarcinoom, NNO = 8140/3
  - Mucineus adenocarcinoom = 8480/3
  - Zegelringcelcarcinoom = 8490/3
- Goblet cell/slijmbekercel adenocarcinoom van de appendix = 8243/3
- Neuro-endocriene neoplasmen
  - Vooral NET graad 1 (carcinoïd) = 8240/3

Meer info over de registratie van neuro-endocriene neoplasmen van de appendix:



zie NEN, bij hoofdstuk pancreas (deel III)

Belgian Cancer Registry



27

25/05/2023

www.kankerregister.org | www.registreducancer.org

27



## Colon en rectum: TNM aandachtspunten

Te consulteren hoofdstuk **afhankelijk van het histologietype**

- **Carcinomen** en weinig gedifferentieerde **neuro-endocriene carcinomen**:
  - Appendix: p. 70-72
  - Colon en rectum: p. 73-76
- Goed gedifferentieerde **neuro-endocriene tumoren**:
  - Appendix: p. 100-101
  - Colon en rectum: p. 101-102
- **GIST**: p. 127-129

Registreer het **aantal mitosen** (per 5 mm<sup>2</sup>)

Small Intestinal GIST				Mitotic rate
Stage I	T1, T2	N0	M0	Low
Stage II	T3	N0	M0	Low
Stage IIIA	T1	N0	M0	High
	T4	N0	M0	Low
Stage IIIB	T2, T3, T4	N0	M0	High
Stage IV	Any T	N1	M0	Any rate
	Any T	Any N	M1	Any rate

Belgian Cancer Registry



28


25/05/2023

Stage

Staging criteria for gastric tumours can be applied in primary, solitary, central GIST. Staging criteria for intestinal tumours can be applied to GISTs in the common sites such as oesophagus, colon, rectum, and mesorectum.

istreducancer.org


28




## Colon en rectum: TNM aandachtspunten

cTNM en pTNM steeds te registreren!

- **Colon**
  - cT en cN kan soms moeilijk in te vullen zijn, voornamelijk bij de minst uitgebreide tumoren (pTis-pT1)
  - Indien cTxNx steeds verantwoording in het commentaarveld
  - cM wel steeds invullen
- **Rectum**
  - cTNM makkelijker te bepalen dmv echo-endoscopie/NMR/...
  - vaak neo-adjuvante therapie → ypTNM

Belgian Cancer Registry  29 25/05/2023 [www.kankerregister.org](http://www.kankerregister.org) | [www.registreducancer.org](http://www.registreducancer.org)


29




## Colon en rectum: TNM aandachtspunten

Tumour deposits

- **N-categorie** bij carcinomen: *tumour deposits*
  - discrete macroscopische of microscopische kankernodules
  - bevinden zich los van de primaire tumor in het lymfedrainagegebied
  - algemeen geassocieerd als **NO** met eventuele vermelding van tumour deposits.  
MAAR in appendix, colon en rectum mogelijks **N1c**
- De aanwezigheid van *tumour deposits* **verandert de T-categorie** van de primaire tumor **niet**, maar verandert de **N-category** in **pN1c** op voorwaarde dat alle regionale lymfeklieren negatief zijn!
  - N1 Metastasis in 1 to 3 regional lymph nodes
  - N1a Metastasis in 1 regional lymph node
  - N1b Metastasis in 2 to 3 regional lymph nodes
  - N1c **Tumour deposit(s)**, i.e. satellites,\* in the subserosa, or in non-peritonealized pericolic or perirectal soft tissue without regional lymph node metastasis

Belgian Cancer Registry  30 25/05/2023 [www.kankerregister.org](http://www.kankerregister.org) | [www.registreducancer.org](http://www.registreducancer.org)


30



# Anus


## Anatomie en topografie

### Histologie

Belgian Cancer Registry  


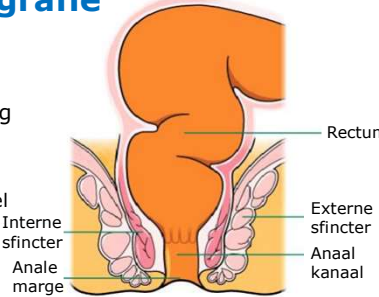
31      25/05/2023      www.kankerregister.org | www.registreducancer.org

31




## Anus: anatomie en topografie

- **C21.0** = Anus
- **C21.1** = Anaal kanaal → ongeveer 3 cm lang
  - Bevat 2 **sfincterspieren**:
    - **Interne anale sfincter** = glad spierweefsel
    - **Externe anale sfincter** = skeletspierweefsel
- **C21.2** = Cloacogene zone
- **C21.8** = Overlappende lokalisatie rectum, anus en anaal kanaal




Rectum  
 Externe sfincter  
 Anaal kanaal  
 Interne sfincter  
 Anale marge

Op het einde gaat de mucosa van het anaal kanaal over in de huid dat de anus omringt

 **Aandachtspunten**


- huid van de anus en perianale huid → coderen met **C44.5**
- Tumoren van de perianale huid (= binnen 5 cm van de anale marge)  
→ gebruik TNM classificatie (8<sup>ste</sup> ed.) 'tumoren van anaal kanaal' <-> vorige edities

Belgian Cancer Registry  


32      25/05/2023      www.kankerregister.org | www.registreducancer.org

32




 **Anus: histologie**

**Voornamelijk squameuze celcarcinomen**


**Niet-invasief**

- Anale squameuze intra-epitheliale neoplasie (AIN II en III), hooggradig = 8077/2 (**C21.1**)
- Gedifferentieerde anale intra-epitheliale neoplasie (dAIN) = 8071/2 (**C21.1**)
- Ziekte van Bowen = 8070/2 (**C44.5**)

*Laaggradige dysplasie moet niet geregistreerd worden!*

Belgian Cancer Registry  33 25/05/2023 [www.kankerregister.org](http://www.kankerregister.org) | [www.registreducancer.org](http://www.registreducancer.org)

33

 **Anus: histologie**


**Voornamelijk squameuze celcarcinomen**

**Invasief**

- Squameus celcarcinoom = 8070/3
  - verruceus squameus celcarcinoom = 8051/3

Preciseer de **HPV-status** indien beschikbaar:

- squameus celcarcinoom, HPV-positief = 8085/3
- squameus celcarcinoom, HPV-negatief = 8086/3

Belgian Cancer Registry  34 25/05/2023 [www.kankerregister.org](http://www.kankerregister.org) | [www.registreducancer.org](http://www.registreducancer.org)

34



## Anus: histologie

### Andere mogelijke types

- Adenocarcinoom = 8140/3



#### Aandachtspunt

Indien adenocarcinoom van anus: toch niet eerder primaire rectumtumor?

Indien squameus celcarcinoom van rectum: toch niet eerder anustumor?

- Neuro-endocriene neoplasmen



*Meer info over de registratie van neuro-endocriene neoplasmen van de anus: zie NEN, bij hoofdstuk pancreas (deel III)*

- Extramammaire ziekte van Paget = 8542/3

Belgian Cancer Registry



35

25/05/2023

[www.kankerregister.org](http://www.kankerregister.org) | [www.registreducancer.org](http://www.registreducancer.org)

35



## Oefeningen

Belgian Cancer Registry




36

25/05/2023


[www.kankerregister.org](http://www.kankerregister.org) | [www.registreducancer.org](http://www.registreducancer.org)

36


 **Oefening 1**

**Man, 58 jaar :**

- Klinische inlichtingen:



Screeningscolonoscopie




Polypectomie:

**Besluit:**


- **Rechtercolon:** sessiel 'serrated' letsel met dysplasie en een 'serrated' adenocarcinoom
- **Sigmoid:** tubulovilleus adenoom met hooggradige dysplasie
- **Rectum:** Traditioneel 'serrated' adenoom (TSA) met laaggradige dysplasie

**Wat registreer je?  
(topografie-en histologiecode en gedrag)**

2 registraties:  
**C18.2 en 8213/3**  
(8213/3 gaat voor op 8213/2)  
**C18.7 en 8263/2**  
(C20.9: 8312/0, niet te registreren)


Belgian Cancer Registry  37 25/05/2023 [www.kankerregister.org](http://www.kankerregister.org) | [www.registreducancer.org](http://www.registreducancer.org)

37


 **Oefening 2**

**Vrouw, 65 jaar :**

- Klinische inlichtingen: patiënt komt op spoed binnen voor plotse hevige buikpijn rechts in de onderbuik: de spoedarts vermoedt een appendicitis



- Een echografie geeft weinig bijkomende informatie. Er wordt beslist over te gaan tot een laparoscopie, waarbij de appendix wordt verwijderd.




Laparoscopie met appendectomie:

**Besluit:**


- Immunohistologisch onderzoek bevestigt een carcinoïd tumor (goed gedifferentieerde neuro-endocriene tumor, NET G1) van 1 cm.
- Aanvullende onderzoeken tonen ook een laaggradige appendiculaire mucineuze neoplasie (LAMN) van 6,5 cm, zonder verspreiding buiten appendix.

**Wat registreer je?  
(topografie-en histologiecode en gedrag)**

2 registraties:  
**C18.1 en 8240/3**  
**C18.1 en 8480/2**


Belgian Cancer Registry  38 25/05/2023 [www.kankerregister.org](http://www.kankerregister.org) | [www.registreducancer.org](http://www.registreducancer.org)

38


 **Oefening 3**

**Vrouw, 58 jaar :**

- Klinische inlichtingen: Sinds enkele weken bloed bij de stoelgang




- Op CT-scan vermoeden van een sigmoïdtumor. Op basis van de uitgevoerde onderzoeken kan geen CT worden opgesteld. Er zijn geen aanwijzingen voor metastasen.

  
Sigmoidectomie


**Besluit:**  
Invasief intestinaal adenocarcinoom, ontstaan uit een tubulovilleus adenoom, geen invasie in submucosa. pTisNxMx

**Wat registreer je? (topografie-en histologiecode, gedrag, cTNM en pTNM)**

C18.7  
8263/2  
cTxNxM0 +  
commentaar  
pTis


Belgian Cancer Registry  39 25/05/2023 [www.kankerregister.org](http://www.kankerregister.org) | [www.registreducancer.org](http://www.registreducancer.org)

39

 **Oefening 4**

**Vrouw, 65 jaar :**


- Klinische inlichtingen: Voorgeschiedenis van vaginaal epitheliom. Nu: duidelijk voelbaar gezwel ter hoogte van het anaal kanaal.

  
Tumorectomie:

**Besluit:**  
Gedifferentieerde intra-epitheliale neoplasie (dAIN). Geen argumenten voor invasief carcinoom.

**Wat registreer je? (topografie-en histologiecode en gedrag)**

C21.1  
8071/2


Belgian Cancer Registry  40 25/05/2023 [www.kankerregister.org](http://www.kankerregister.org) | [www.registreducancer.org](http://www.registreducancer.org)

40

## Oefening 5

**Vrouw, 43 jaar:**

- Klinische inlichtingen: Faecale peritonitis als gevolg van een perforatie van het duodenum



Dunnedarmresectie

**Besluit:**  
Dundarmlus waarvan wand aangetast wordt door een lymfoproliferatieve aandoening met kenmerken best passend bij intestinaal T-cellymfoom.

**Wat registreer je?  
(topografie-en histologiecode en gedrag)**






**C17.0  
9717/3**

Belgian Cancer Registry

41 25/05/2023 www.kankerregister.org | www.registreducancer.org

41

## Take home messages

-  Gedrag /3 = doorbraak basaal membraan (met uitzondering van colon/rectum)
-  Verschillende TNM-classificaties, afhankelijk van het histologisch type (carcinoom, NEC, NET of GIST)
-  Belangrijk om de sublokalisaties van het colon zo specifiek mogelijk te registreren voor behandelingen, studies, TNM, projecten,...maar ook bij het bepalen van multipole tumoren (elke sublokalisatie wordt beschouwd als een verschillend orgaan)
-  Dunne darm, colon en rectum: voornamelijk adenocarcinomen (let op dat adenocarcinomen van het duodenum geen doorgroei zijn van de ampulla/galwegen/pancreas!)
-  Anus: voornamelijke squameuze celcarcinomen

Belgian Cancer Registry

42 25/05/2023 www.kankerregister.org | www.registreducancer.org

42

# Vragen ?

[training@kankerregister.org](mailto:training@kankerregister.org)

Belgian Cancer Registry



43

25/05/2023

[www.kankerregister.org](http://www.kankerregister.org) | [www.registreducancer.org](http://www.registreducancer.org)

43

## Afbeeldingen

- Dia 5: Small Intestine - Function, Anatomy, Location, Length and Diagram ([knowyourbody.net](http://knowyourbody.net))
- Dia 7: Adapted from: Human anatomy & physiology / Elaine N. Marieb, Katja Hoehn.—9th ed
- Dia 8: Upper picture: Adapted from: A. Gilroy: Anatomy, an Essential Textbook. Thieme, 2013 en Lower picture: Adapted from: Sarpel, U. (2021). Appendectomy. In: Surgery. Springer, Cham. [https://doi.org/10.1007/978-3-030-65074-2\\_15](https://doi.org/10.1007/978-3-030-65074-2_15)
- Dia 9: Upper picture: Adapted from: Human anatomy & physiology / Elaine N. Marieb, Katja Hoehn.—9th ed en Lower picture: Adapted from: A. Gilroy: Anatomy, an Essential Textbook. Thieme, 2013
- Dia 17: <http://www.oregonsurgical.com/general-surgery/abdominal/en-large-intestine-diagram-696x497.jpg> (696x497) ([anatomy.co.uk](http://anatomy.co.uk))

Belgian Cancer Registry



44

25/05/2023

[www.kankerregister.org](http://www.kankerregister.org) | [www.registreducancer.org](http://www.registreducancer.org)

44