Belgian Cancer Registry

SYMPOSIUM POUR DATAMANAGERS

Comment enregistrer correctement les tumeurs Gastro-Intestinales?

www.kankerregister.org I www.registreducancer.org

Linda Thibaut – Emilie Vandeghinste

27/11/2014

(2016 : correction slide 74)

Un enregistrement correct signifie:

Prêter attention à toutes les variables:

- Données administratives
- Score OMS au moment du diagnostic
- Moyen de diagnostic
- Date d'incidence
- Topographie
- Histologie
- Comportement
- Degré de différenciation
- cTNM
- pTNM
- Codes de traitement

Rappels…

- SCORE DE PERFORMANCE- OMS au moment du diagnostic
  - Etat du patient au moment du diagnostic?

- DATE D'INCIDENCE:
  - Date de première confirmation microscopique
  - Jamais après le début du traitement

- BASE DE DIAGNOSTIC (BD) :
  - Règles de priorité : 2 < 3 < 4 < 7 < 5 < 6 < 9
  - 1 seulement en cas de découverte fortuite par autopsie
  - 7 seulement pour HCG / alpha-FP / PSA / Ig dans sérum ou urine/ catécholamine-produits de dégradation
  - 7 pas pour CEA – CA 125 – CA 19.9 - …

Rappels…

- TOPOGRAPHIE (topo) :
  - Organes pairs et impairs
  - Chaque segment de l'intestin grêle: PAS considéré comme un organe à part
  - Chaque segment du colon: considéré comme un organe à part

- MORPHOLOGIE (morpho) :
  - Toujours la plus spécifique possible
  - Diagnostic cytologique souvent moins spécifique que l'histologique
  - Tenir compte des updates ICDO-3 (cfr version anglophone sur le site web de la FRC)
  - Si BD 5/6/7 : code histologique spécifique (≠ 8000/3) rarement possible

Rappels…

- TNM :
  - cTNM (par le médecin traitant)
  - uTNM (par ultrasons/écho-endo)

    Outil pour déterminer le cTNM ; pas un synonyme pour cTNM
  - pTNM (par le pathologiste, évt. complété par le médecin traitant)
  - apTNM: <u>pas</u> à enregistrer pour la FRC (après autopsie)
  - rpTNM: <u>pas</u> à enregistrer pour la FRC (après récidive)

  - ypTNM SEULEMENT après **thérapie néoadjuvante**

    ↓

    Valeurs ypTNM à compléter dans les champs du pTNM
    Toujours ajouter "ypTNM" en remarque
    Respectez l'ordre des codes pour les traitements

Rappels…

- TNM :
  - ypTNM SEULEMENT après chirurgie précédée d'une **thérapie néoadjuvante (chirurgie généralement< 6 mois après date d'incidence)**

↓

Diagnostic suivi par chimio et/ou radiothérapie en vue d'une chirurgie programmée.

But : chirurgie facilitée/possible et/ou réduit le risque de récidive locale

Non :

- Chirurgie après attitude expectative (wait and see)
- Chirurgie précédée d'1 chimio palliative et/ou radiohérapie et/ou hormonothérapie (cancer incontrôlable, chirurgie de confort, d'hygiène,….) sans aucune chirurgie envisagée au premier abord

Rappels…

- TNM :
  - ypTNM SEULEMENT après chirurgie précédée d'une **thérapie néoadjuvante (chirurgie généralement< 6 mois après date d'incidence)**

↓

Pathologiste pas toujours au courant du traitement déjà réalisé:

- pTNM peut être noté à la place d'un ypTNM ou d'un rpTNM
- Parfois, pTNM d'une tumeur n'est plus valable (étendue de la tumeur n'est plus celle au moment du diagnostic : intervalle de temps entre date d'incidence et opération est trop long)

↓

Etre critique vis-à-vis du pTNM d'un rapport anapath

Rappels…

- TRAITEMENTS :
  - Voir liste de conseils
  - 10 uniquement pour la résection de la tumeur primaire
  - 70/85 (symptomatique/palliatif) peut être noté en combinaison avec d'autres traitements (symptomatique/palliatif)
  - Respecter l'ordre des traitements!
  - 90 (pas de thérapie) aussi en cas de surveillance active

Rappels…

- DATE DE TRAITEMENT:
  - Facultative mais bienvenue
  - Jamais avant la date d'incidence!
  - Eventuellement identique à la date d'incidence

- TUMEURS MULTIPLES : TENIR COMPTE DE
  - Topographie
  - Latéralité (liste des organes pairs!)
  - Histologie et groupes de Berg
  - Comportement et date d'incidence

    /2 avant /3 : > 3 mois de différence → /2 et /3

    /2 avant /3 : < 3 mois de différence → /3

    /2 après /3 : → /3

ŒSOPHAGE : TOPOGRAPHIE

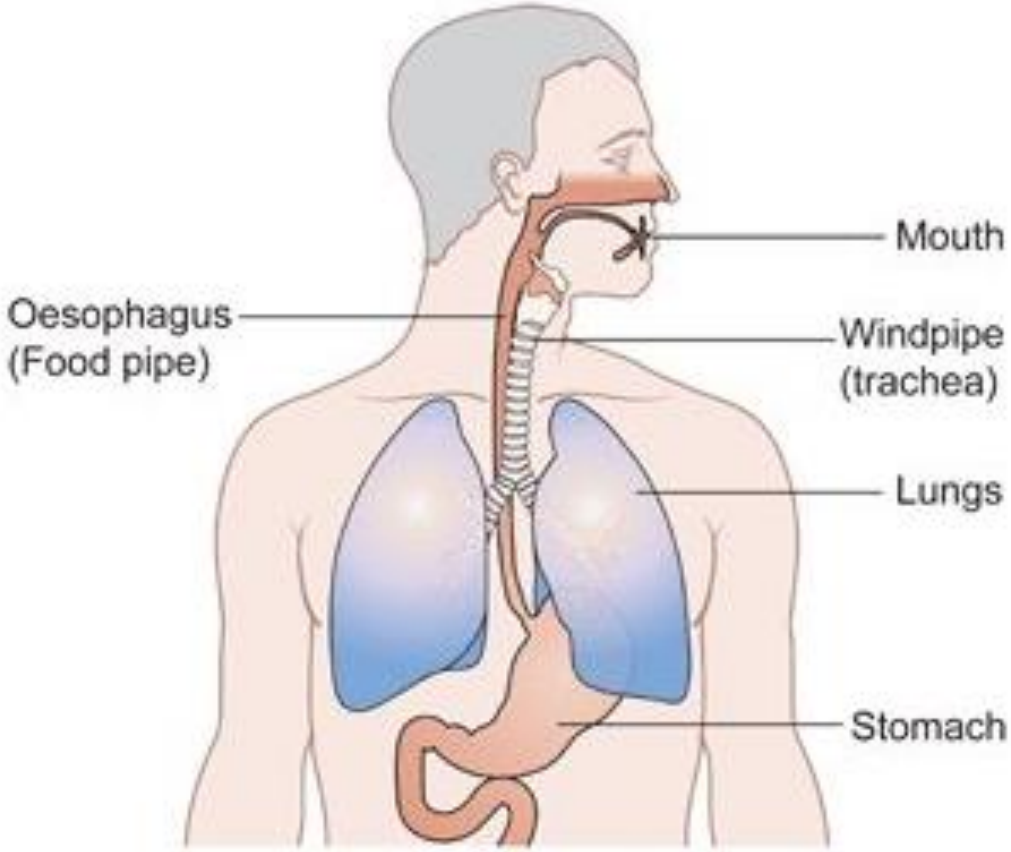

Diagram showing the position of the oesophagus
Copyright © CancerHelp UK

C15.0 Œsophage cervical
C15.1 Œsophage thoracique
C15.2 Œsophage abdominal
C15.3 Tiers supérieur œsophage
C15.4 Tiers moyen œsophage
C15.5 Tiers inférieur œsophage
C15.8 Régions contiguës œsophage
C15.9 Œsophage, SAI

Tous ces segments font partie d'un seul organe.

ŒSOPHAGE : TOPOGRAPHIE

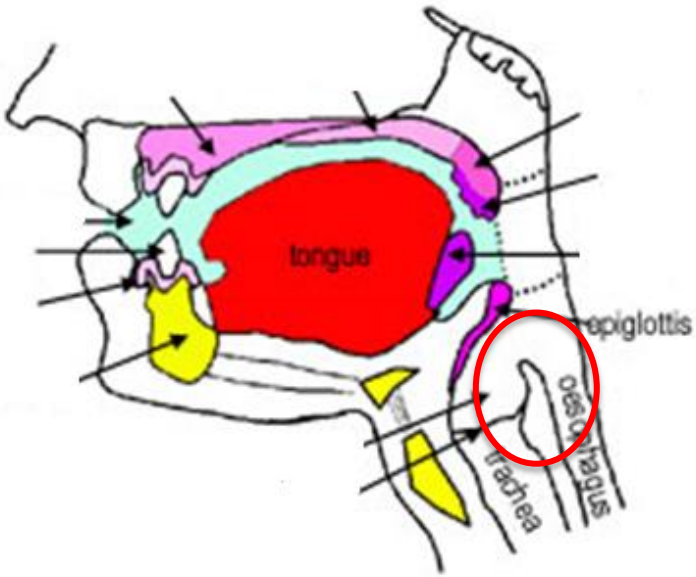

Œsophage proximal (C15.0 ou C15.3) ou pharynx ?

Œsophage distal (C15.2 ou C15.5) ou estomac (C16.0 - jonction) ?

ŒSOPHAGE: MORPHOLOGIE

- TYPES LES PLUS FRÉQUENTS:
  - **8070/3 : Ca. spinocellulaire**
    - Principalement dans le tiers supérieur et moyen (C15.3 et C15.4)

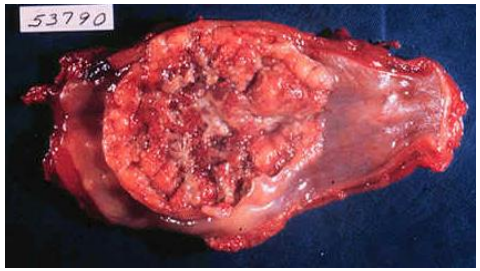

    - Précurseur : **Carcinome spinocellulaire in situ :**
      Depuis l'update ICD-O-3: 8077/2
      Dysplasie squameuse de haut grade de l'œsophage
      Néoplasie intraépithéliale squameuse de haut grade de l'œsophage

ŒSOPHAGE: MORPHOLOGIE

- TYPES LES PLUS FRÉQUENTS:

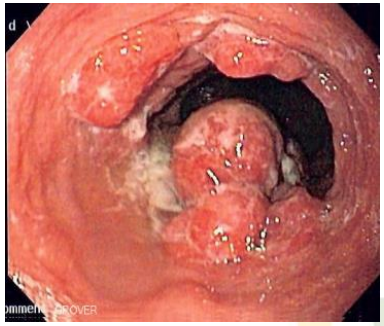

  - **8140/3 : adénocarcinome**
    Plus fréquent dans le tiers inférieur (C15.5)

    Précurseur : œsophage de **Barrett** (bénin)

Adénocarcinome in situ :
Depuis l'update ICD-O-3 : 8148/2
Dysplasie glandulaire de haut grade de l'œsophage
Néoplasie intraépithéliale glandulaire de haut grade de l'œsophage

ŒSOPHAGE: TOPO ET MORPHO

- **Œsophage distal (C15.5) ou estomac (cardia) (C16.0) ?**

  - Ca indifférencié
  - Ca épidermoïde
  - Ca à petites cellules
  - Barrett avec métaplasie intestinale + adénoca

  } Œsophage

  - Adénoca
  - Grosse masse tumorale au niveau de la jonction ou en dessous de la jonction

  } Estomac

ŒSOPHAGE: COMPORTEMENT

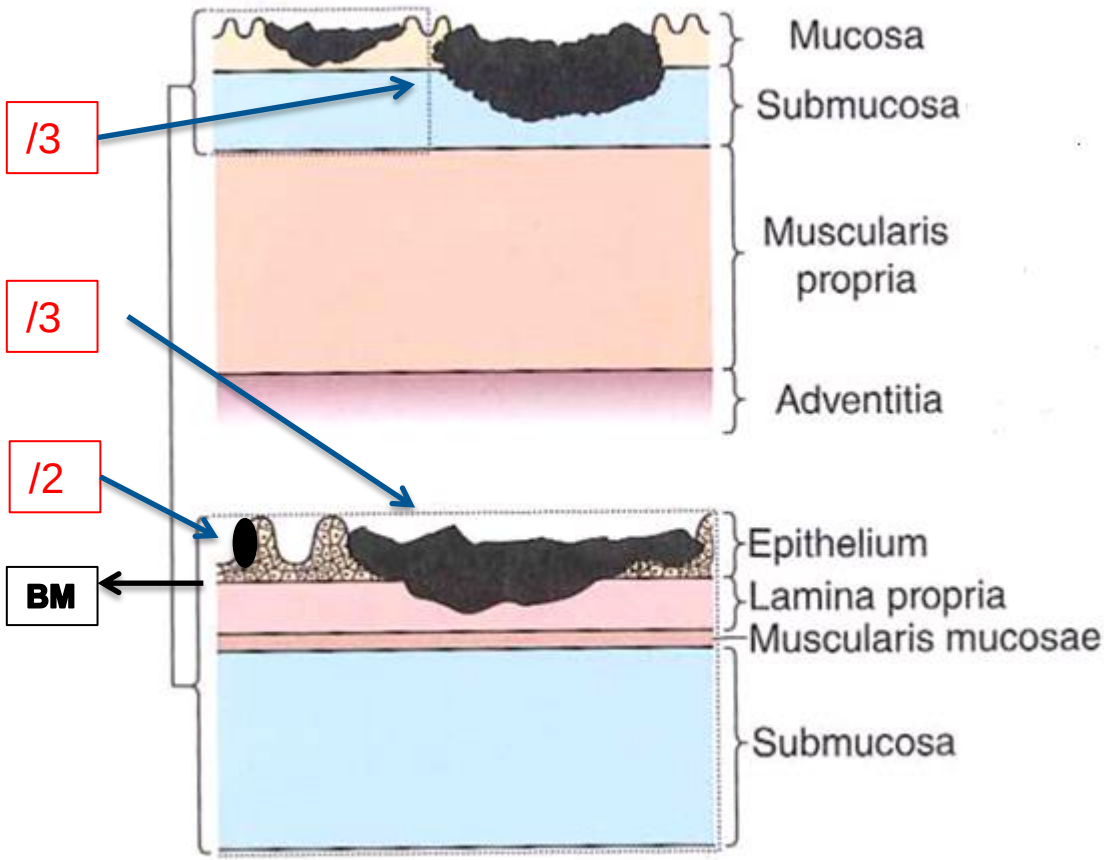

- Néoplasie intraépithéliale avec dysplasie de haut grade = tumeur in situ (/2)
- Tumeur intramuqueuse avec infiltration de la membrane basale (BM) et donc envahissement de la lamina propria ou muscularis mucosae = tumeur invasive (/3)
- Lésion avec infiltration de la submucosa, muscularis propria ou adventitia = /3

TNM Atlas sixth ed. UICC

ŒSOPHAGE : TNM

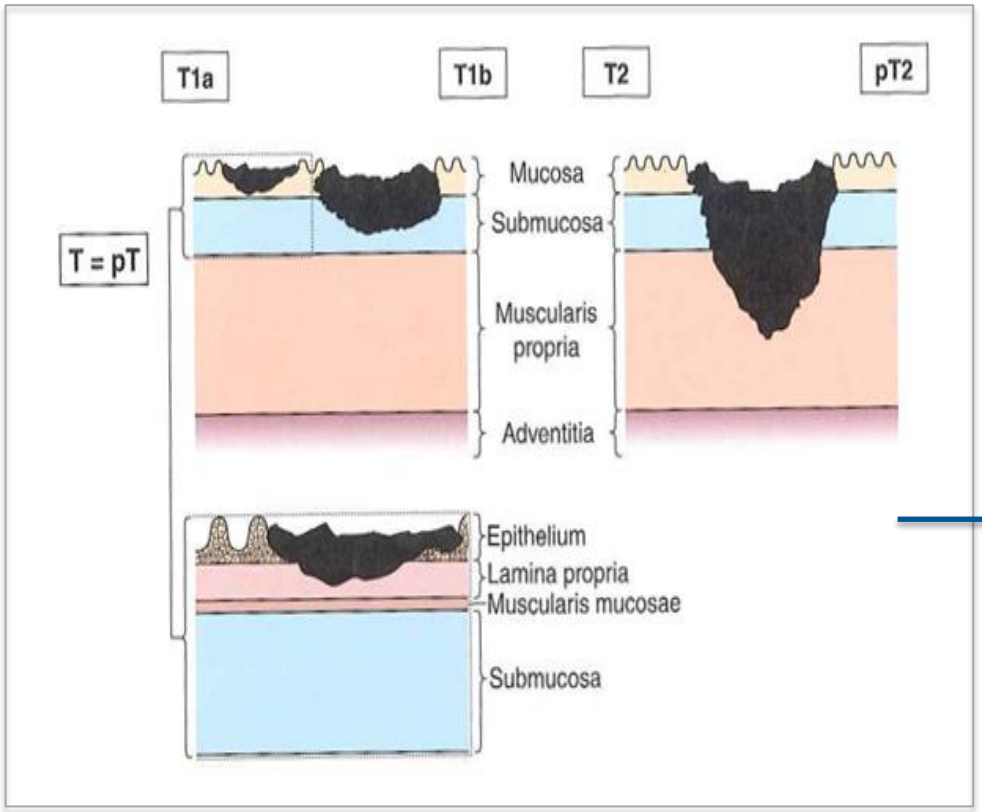

TNM Atlas sixth ed. UICC

TNM pour **carcinomes** de l'œsophage et jonction gastro-œsophagienne (C15 + C16.0)

- Tis : néoplasie intraépithéliale avec dysplasie de haut grade (= intramuqueuse)
- T1a: envahit lamina propria ou muscularis mucosae (= intramuqueux)
- T1b: envahit submucosa
- Seulement M0 ou M1 (M1a ou M1b uniquement dans TNM 6)

TNM pour les **GIST**

ŒSOPHAGE /ESTOMAC : TNM

- Quand utiliser le TNM pour l'**œsophage** et pour **l'estomac**?

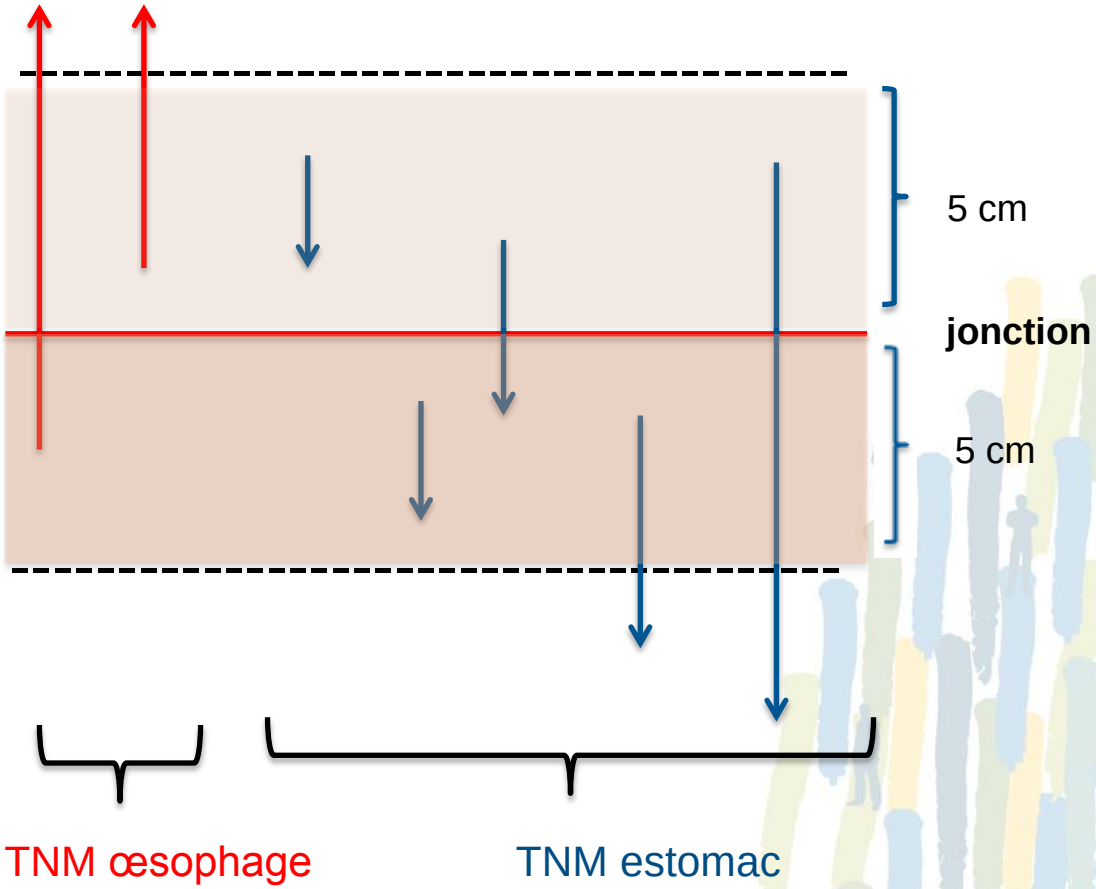

ŒSOPHAGE/ESTOMAC : TNM

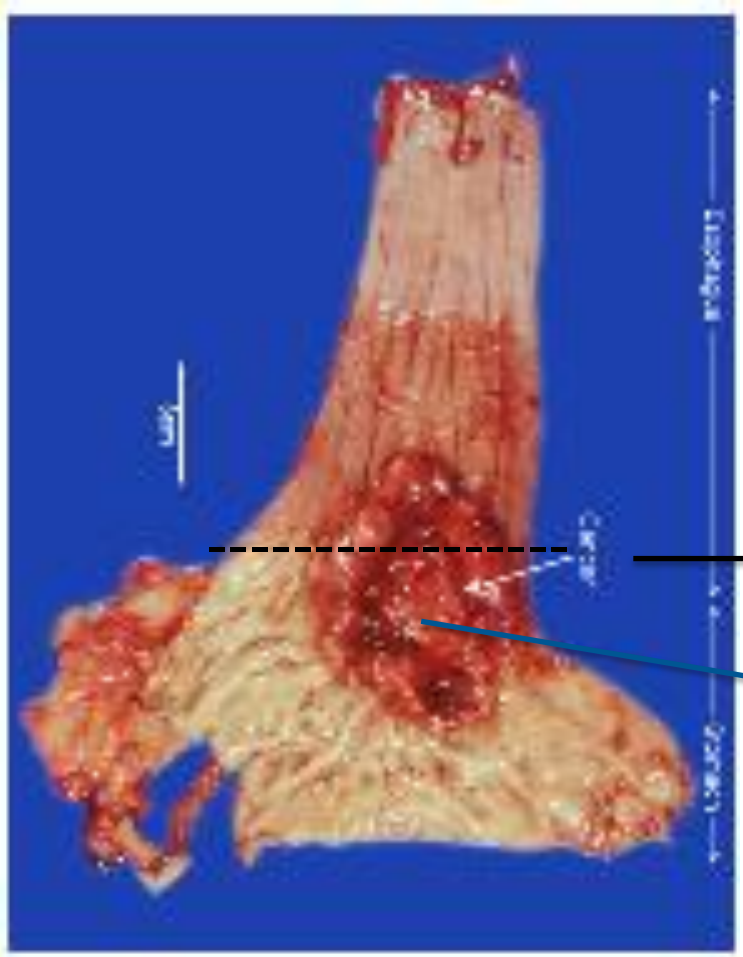

jonction

Tumeur < 5 cm de la jonction sans envahissement de l'œsophage → C16.0 et TNM estomac

ŒSOPHAGE : TRAITEMENTS

- RÉSECTION MUCOSALE ENDOSCOPIQUE (le plus souvent pour Barrett ou lésions in situ)

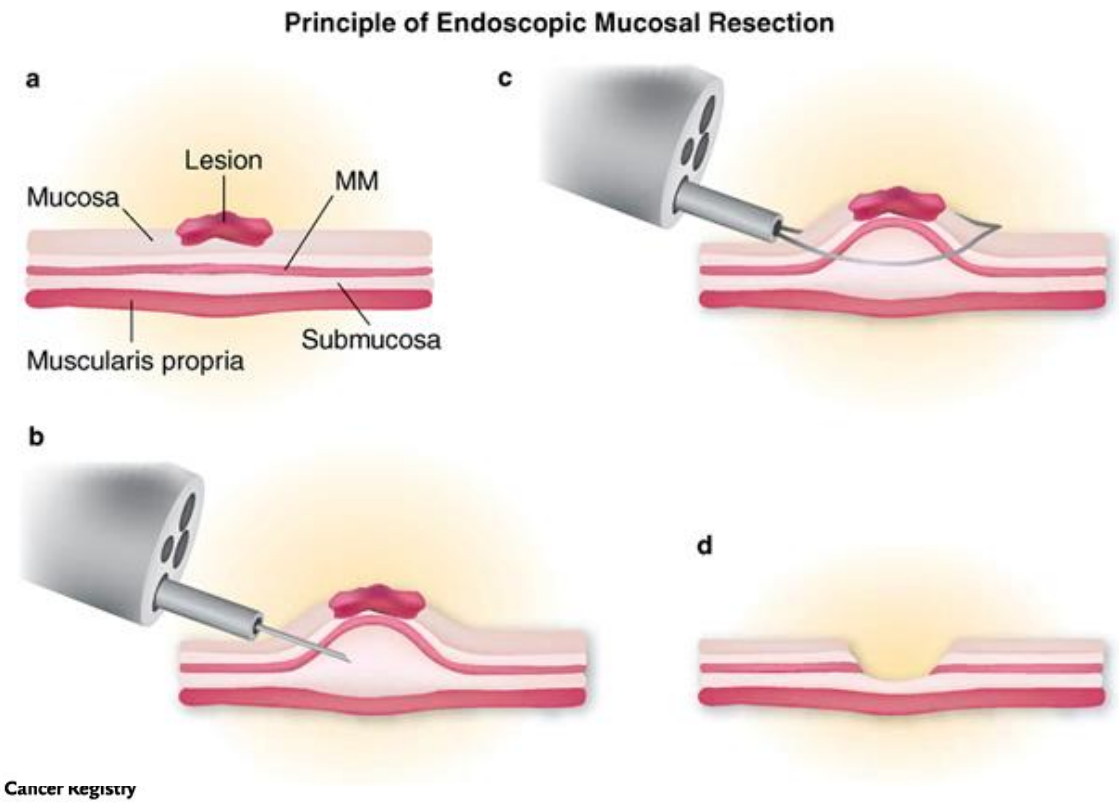

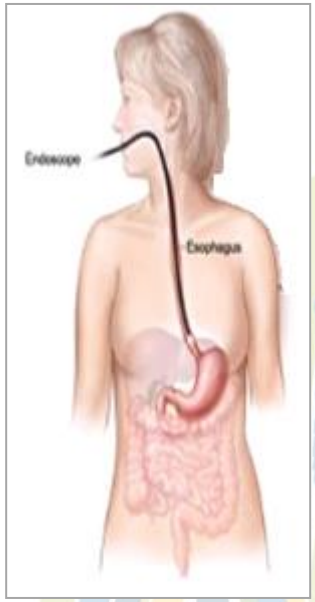

ŒSOPHAGE : TRAITEMENTS

- RÉSECTION PRIMAIRE (avec prélèvement des ganglions)

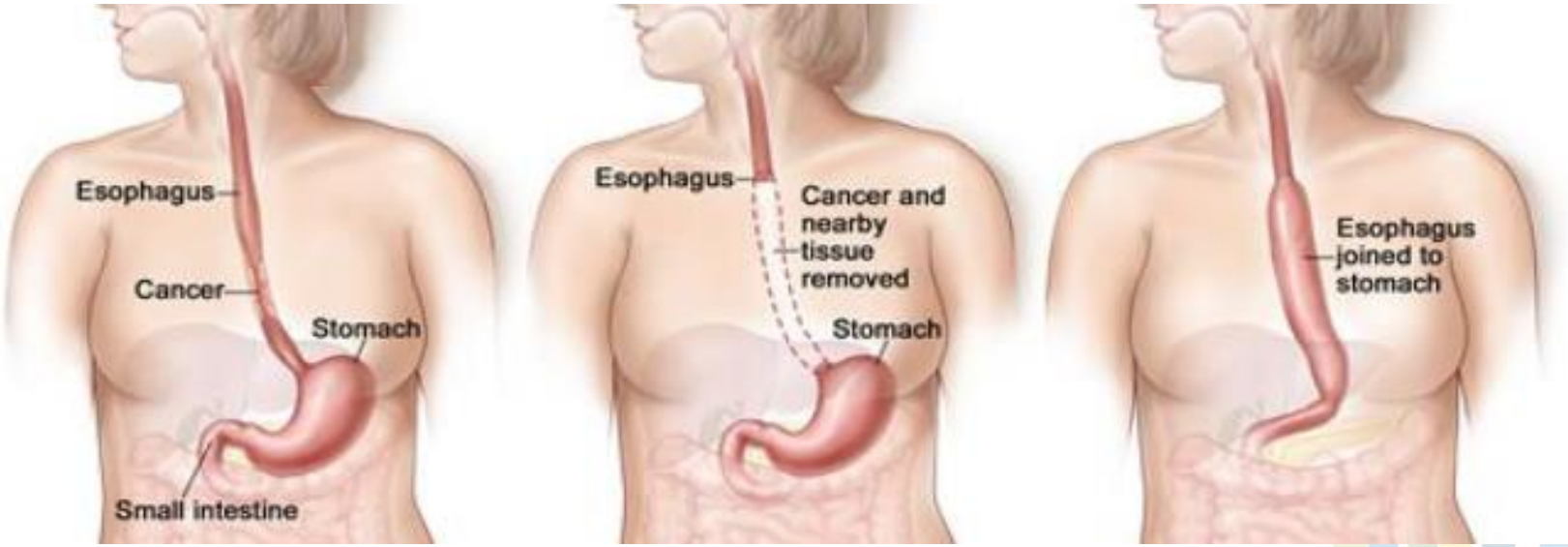

Chirurgie lourde ; expertise nécessaire

ŒSOPHAGE : TRAITEMENTS

- RÉSECTION DE L'ŒSOPHAGE APRÈS THÉRAPIE NÉOADJUVANTE (chimiothérapie, radiothérapie ou les deux)

- CHIMIOTHÉRAPIE ou RADIOTHÉRAPIE

- STENT PALLIATIF

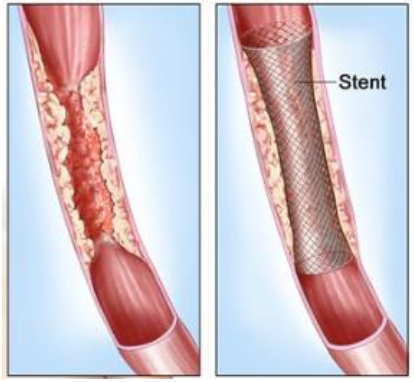

- THÉRAPIE LASER/ THÉRAPIE PHOTO-DYNAMIQUE/ ABLATION PAR RADIOFRÉQUENCE (ARF)

ŒSOPHAGE : SURVIE (C15 + C16.0)

FIGURE 24 - OESOPHAGEAL CANCER: RELATIVE SURVIVAL BY MORPHOLOGY IN MALES (BELGIUM, 2004-2008)

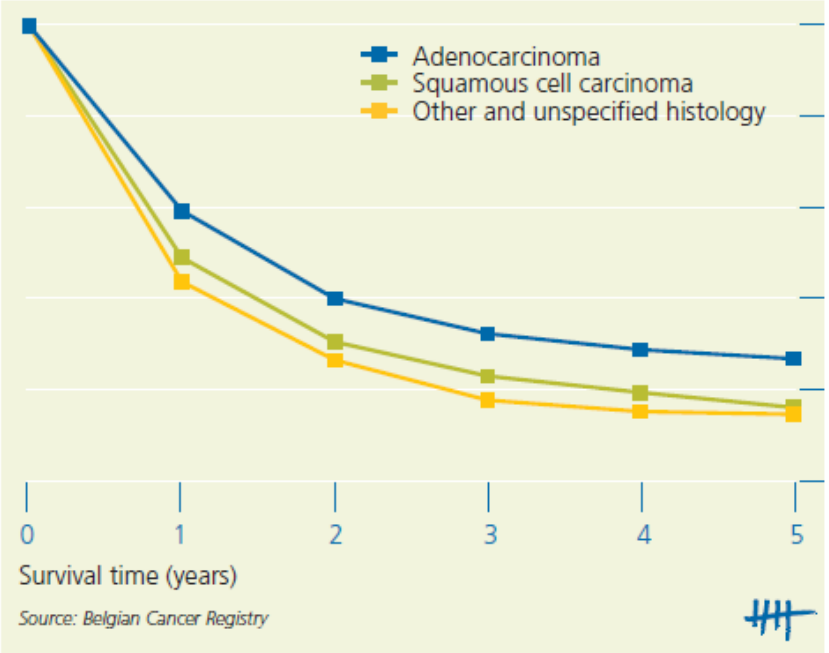

FIGURE 25 - OESOPHAGEAL CANCER: RELATIVE SURVIVAL BY MORPHOLOGY IN FEMALES (BELGIUM, 2004-2008)

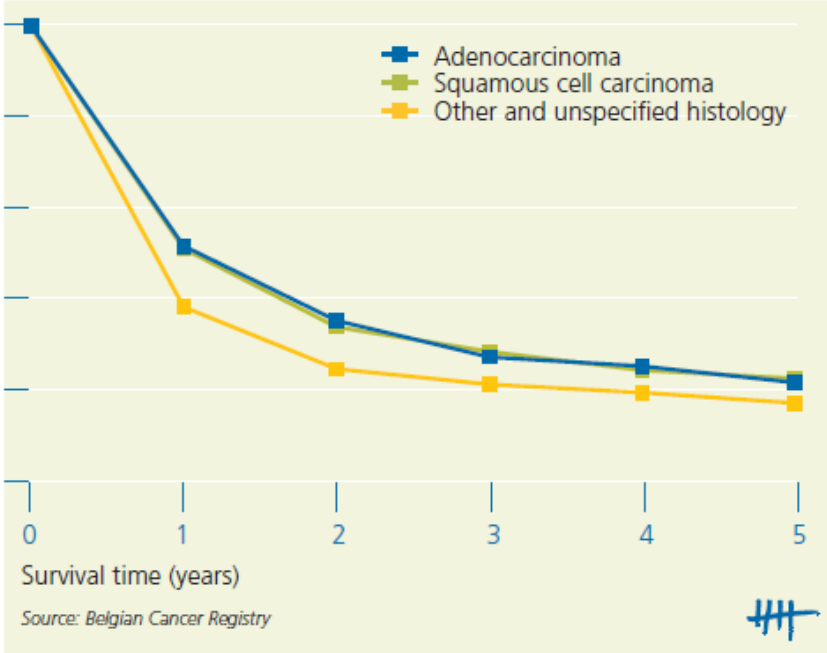

ŒSOPHAGE : SURVIE (C15 + C16.0)

TABLE 13 - OESOPHAGEAL CANCER: RELATIVE SURVIVAL BY STAGE AND SEX (BELGIUM, 2004-2008)

	N at risk		Relative Survival (%)		
	n	%	1 year	3 year	5 year
Males					
Stage I	470	12.1	87.6	76.0	67.5
Stage II	640	16.5	70.9	42.3	34.8
Stage III	764	19.7	59.7	25.4	17.5
Stage IV	1,002	25.8	40.3	8.3	4.5
Stage X	1,010	26.0	41.0	20.3	16.0
Females					
Stage I	143	11.1	89.0	76.7	76.5
Stage II	243	18.9	64.3	36.1	28.5
Stage III	239	18.5	56.7	30.1	19.0
Stage IV	232	18.0	38.4	8.7	4.9
Stage X	432	33.5	33.1	15.6	11.9

Note: TNM stage was not applicable in 19 males and 13 females (data excluded).

Source: Belgian Cancer Registry

ESTOMAC : TOPOGRAPHIE

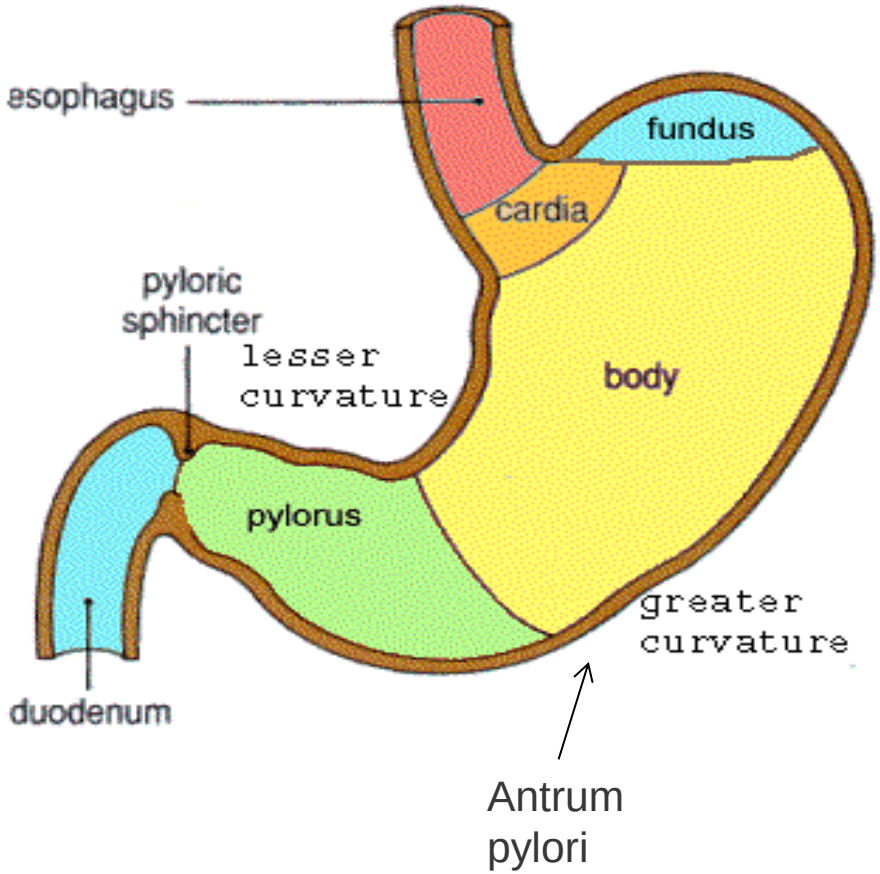

C16.0 Cardia /entrée de l'estomac

C16.0 Jonction gastro-œsophagienne

C16.1 Fundus de l'estomac

C16.2 Corps de l'estomac

C16.3 Antre gastrique

C16.4 Pylore

C16.5 Petite courbure

C16.6 Grande courbure

C16.8 Localisations contiguës comme face antérieure/postérieure

C16.9 Estomac, SAI

Tous les segments font partie d'un seul organe.

ESTOMAC : MORPHOLOGIE

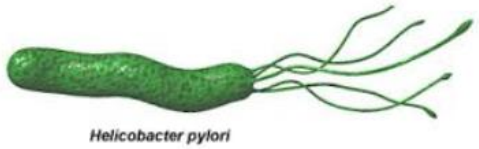

- Adénocarcinomes (± 95%):
  - 8140/3 : adénocarcinome, SAI
  - 8144/3 : adénocarcinome, type intestinal (classification de Lauren)
  - 8145/3 : adénocarcinome, type diffus (classification de Lauren)

    - 8490/3 : (adéno)carcinome à cellules en bague à chaton
      - Caractéristiques : >50% de la T constituée de cellules en bague à chaton
      - Attention : adénoca avec différenciation en bague à chaton = 8140/3 (< 50%...)

    - 8480/3: (adéno)carcinome colloïde/mucineux
      - Caractéristiques : > 50% de la T composée de mucus extracellulaire
      - Attention :(adéno)carcinome mucipare = 8481/3 (< 50%...)

    - 8142/3: linite plastique: diagnostic **clinique**
      - Pas combinable avec BD 5/6/7 → 8000/3 +remarque
      - Si présent dans le rapport d'anapath → coder 8145/3 (adénocarcinome de type diffus)

ESTOMAC : MORPHOLOGIE

- GIST: 8936/3 (toujours comportement /3)

Incidence GIST :
- Estomac : 60 %
- Intestin grêle : 30 %
- Rectum : 3 %
- Colon : 1-2 %
- Œsophage : < 1 %

- Lymphomes
- Tumeurs neuroendocrines (NET et NEC) (voir plus loin)
- Sarcomes (ex. léiomyosarcomes)

ESTOMAC : TOPO ET MORPHO

- **Œsophage distal (C15.5) ou estomac (cardia) (C16.0) ?**

  - Ca indifférencié
  - Ca épidermoïde
  - Ca à petites cellules
  - Barrett avec métaplasie intestinale + adénoca

  } Œsophage

  - Adénoca
  - Grosse masse tumorale au niveau de la jonction ou en dessous de la jonction

  } Estomac

ESTOMAC : COMPORTEMENT

- Carcinome intramuqueux (/2 ou /3)

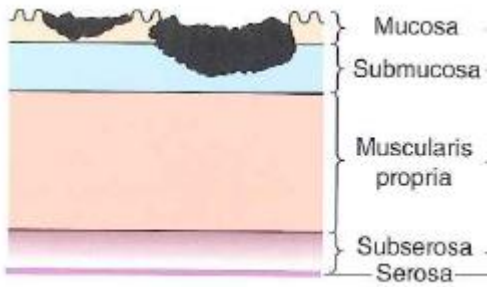

- Lésion intraépithéliale: /2
- Rupture de la MB et donc invasion de la lamina propria/muscularis mucosæ: invasif /3

- GIST: Tumeur stromale gastrointestinale (8936/3)

Les GIST de petite taille ont aussi un potentiel métastatique: TOUJOURS comportement 3 “even if they might be benign”

ESTOMAC : COMPORTEMENT

- Tumeurs neuroendocrines:

  Les tumeurs neuroendocrines de petite taille ont aussi un potentiel métastatique: toujours comportement /3 *(ou rarement /2 si intramuqueux et <0,5 mm)*

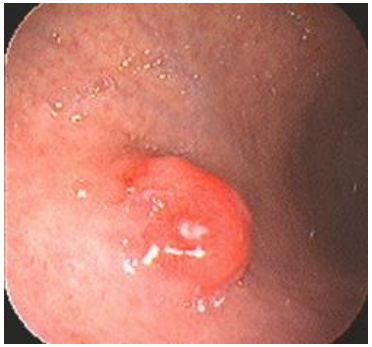

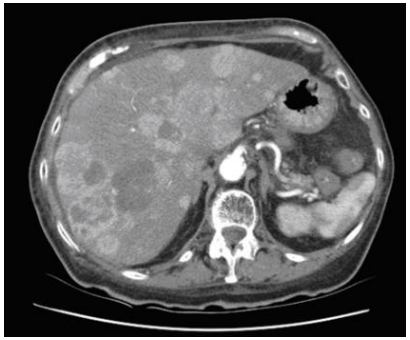

- Sarcomes/lymphomes : toujours comportement /3

ESTOMAC : TNM

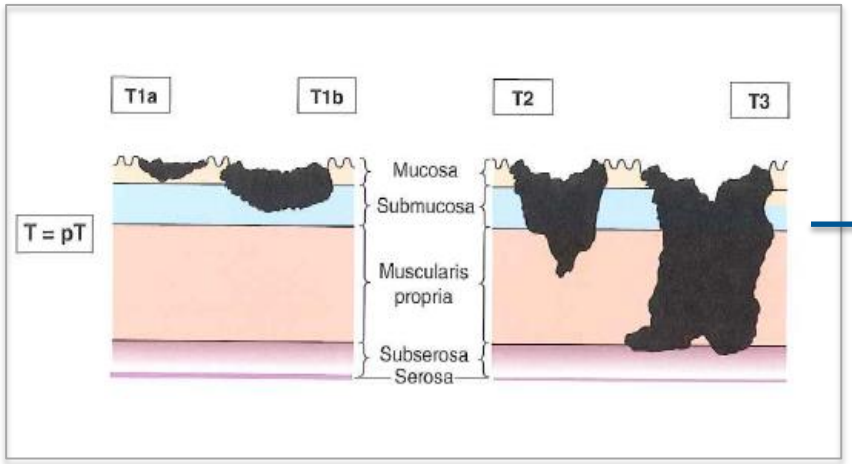

TNM Atlas sixth ed. UICC

TNM pour **Carcinomes** **(et les carcinomes neuroendocrines de haut grade)**

- Tis : néoplasie intraépithéliale de haut grade *(= intramuqueux)*
- T1a: invasion lamina propria ou muscularis mucosae *(= intramuqueux)*
- T1b: invasion submucosa
- Suivant profondeur de l'invasion

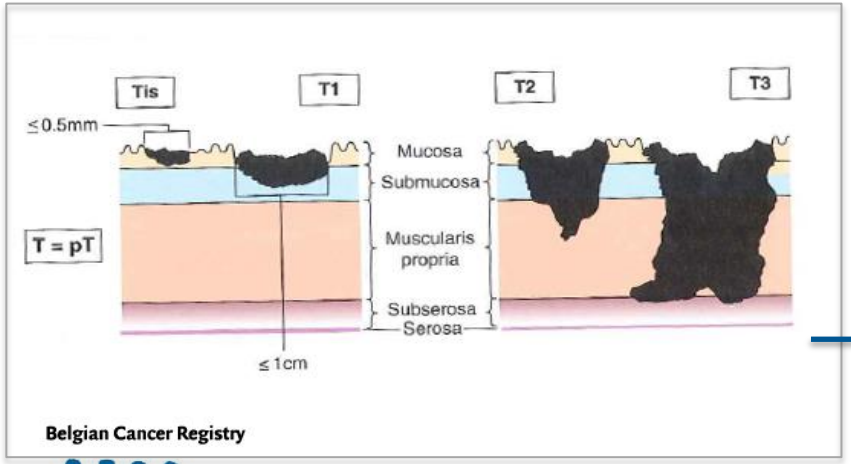

TNM pour les **GIST**

- TNM selon taille de la tumeur

TNM pour **tumeurs Carcinoïdes** **(carcinoïdes et carcinoïdes atypiques → 8240/3 et 8249/3)**

- T1 et T2 pas seulement suivant profondeur d'invasion mais aussi dépendant de taille de la tumeur

ESTOMAC : TRAITEMENTS

- **Carcinome classique de l'estomac**:
  - Early gastric cancer : résection mucosale endoscopique
  - Chirurgie (résection partielle ou totale de l'estomac avec évidement ganglionnaire!)

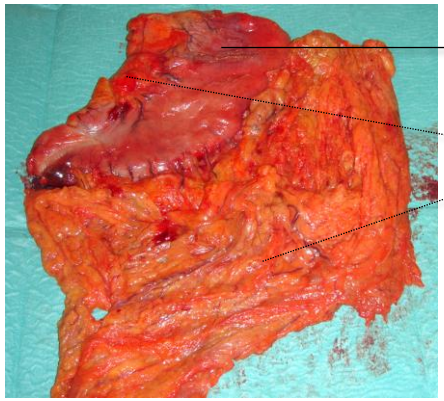

Estomac complet

Omentum (double couche péritoine remplie de graisse, rattachée à l'estomac et au colon transverse) avec ganglions

  - Chirurgie +/- chimio adjuvante et/ou radiothérapie adjuvante
  - Chimiothérapie néoadjuvante + chirurgie
  - Chimioradiothérapie néoadjuvante + chirurgie
  - Chimio palliative / laser / radiothérapie …

ESTOMAC :TRAITEMENTS

- **GIST**:
  - Chirurgie
  - Inhibiteurs Tyrosine Kinase (ex. Imatinib -Glivec®)(code '40')

- **Tumeurs carcinoïdes de l'estomac**:
  - Résection mucosale endoscopique
  - Chirurgie (excision locale ou résection partielle/totale de l'estomac)
  - Analogues somatostatine (code '50')

ESTOMAC : SURVIE (C16.1-9)

FIGURE 28 - STOMACH CANCER: RELATIVE SURVIVAL BY AGE GROUP IN MALES (BELGIUM, 2004-2008)

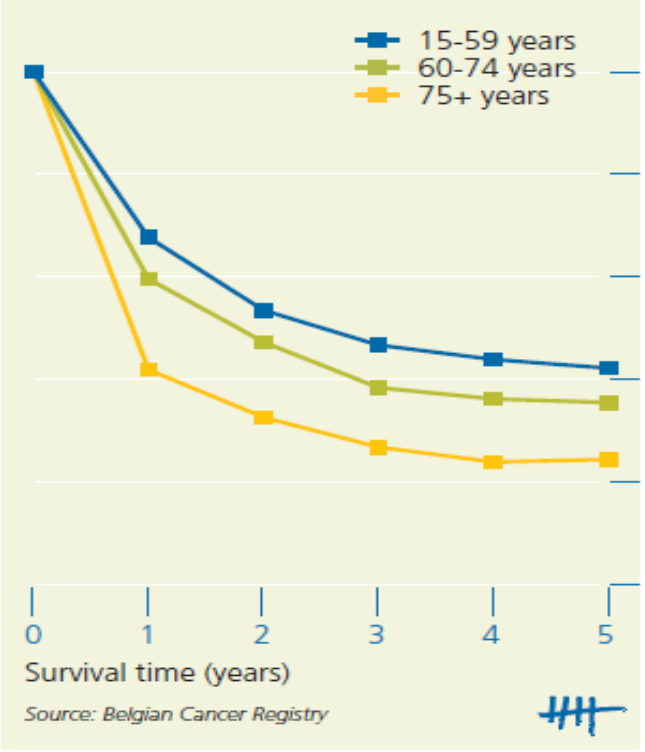

FIGURE 29 - STOMACH CANCER: RELATIVE SURVIVAL BY AGE GROUP IN FEMALES (BELGIUM, 2004-2008)

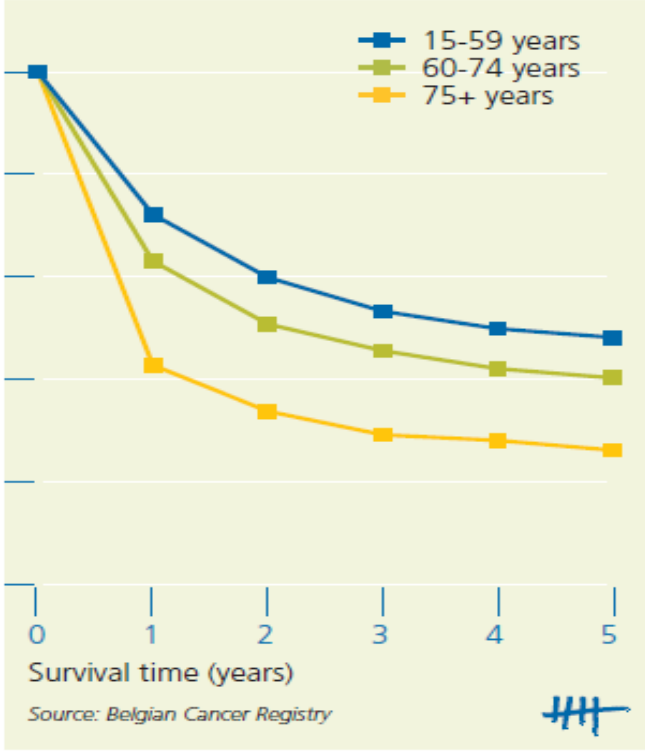

INTESTIN GRÊLE : TOPOGRAPHIE

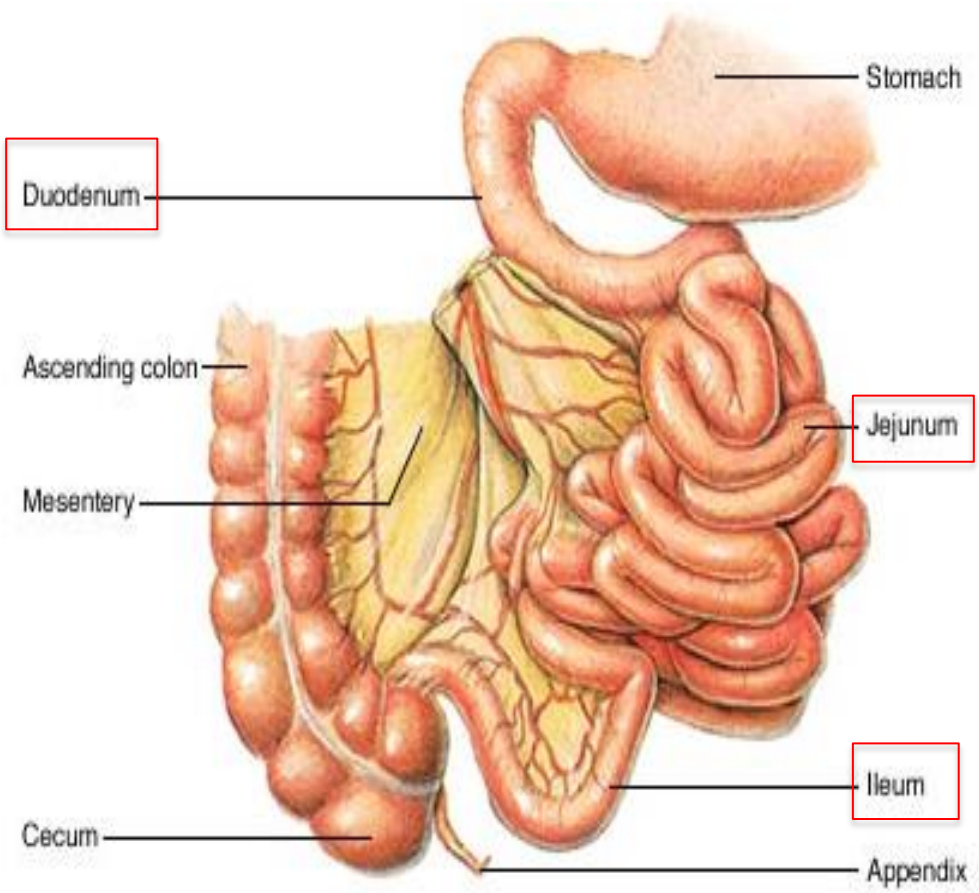

C17.0 Duodénum

C17.1 Jéjunum

C17.2 Iléon

C17.3 Diverticule de Meckel

C17.8 Localisations contiguës de l'intestin grêle

C17.9 Intestin grêle, SAI

Tous les segments font partie d'un seul organe.

INTESTIN GRÊLE : TOPOGRAPHIE

Un adénocarcinome *diagnostiqué* dans le duodénum peut provenir de l'ampoule (C24.1 !!! à la place de C17.9) et donc aussi de la voie biliaire distale (C24.0) ou du pancréas (C25.0)

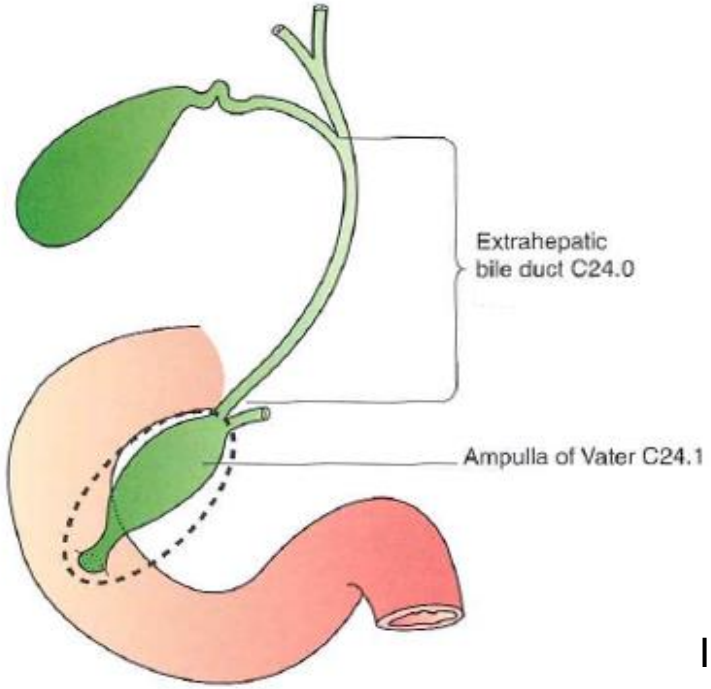

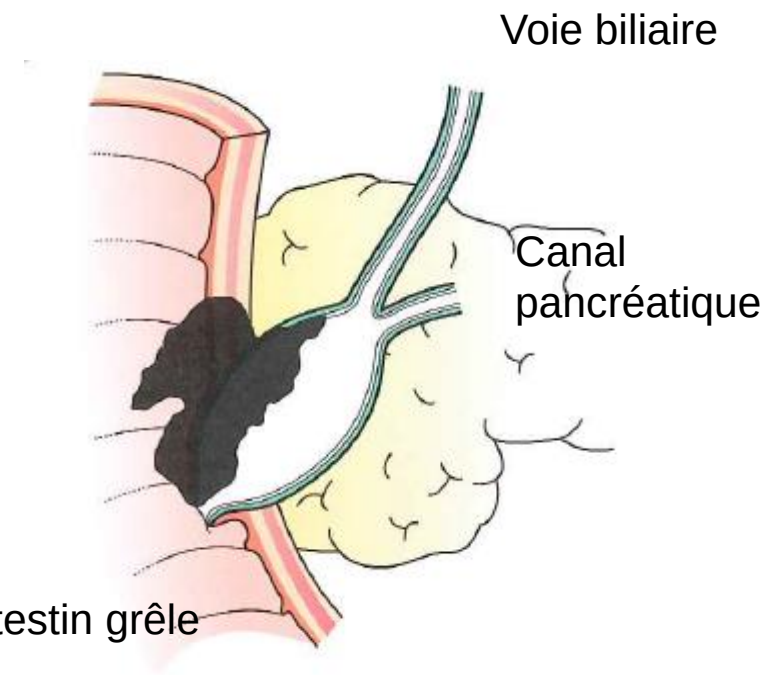

C24.1: ampoule mais aussi la région péri-ampullaire!

INTESTIN GRÊLE : TOPOGRAPHIE

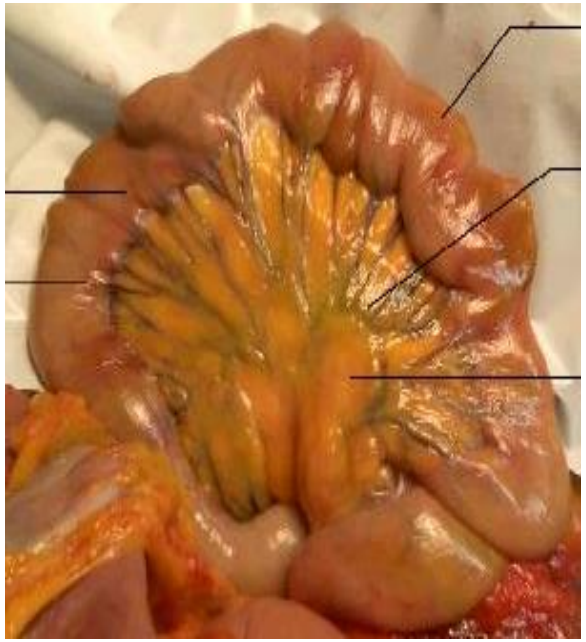

Mésentère:
Deux couches repliées de péritoine entre lesquelles tissu adipeux contenant les vaisseaux sanguins de **l'intestin grêle**;

Contient à la fois vaisseaux et ganglions lymphatiques ;
Relie l'intestin grêle à la paroi arrière de la cavité abdominale.

INTESTIN GRÊLE : MORPHOLOGIE

Types les plus fréquents:

- Adénoca. (8140/3)
- Lymphomes, la plupart non hodgkiniens
  - Ex. 9699/3 : lymphome MALT (Mucosa Associated Lymphoid tissue)
- Sarcomes, principalement léiomyosarcomes
- Tumeurs neuroendocrines, principalement carcinoïdes
- GIST

Seulement 1-2 % de toutes les malignités du système GI

- ATTENTION : Adénoca. (8140/3) dans l'intestin grêle est rare!!
  - Tumeur de la tête du pancréas? (C25.0)
  - Tumeur de voie biliaire distale? (C24.0)
  - Tumeur de la région péri-ampullaire? (C24.1)

INTESTIN GRÊLE : MORPHOLOGIE

Problème : AMPULLOME, SAI

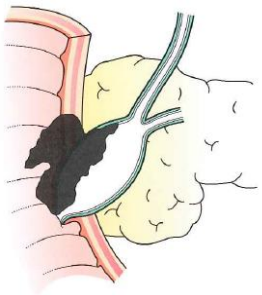

- Terme à éviter : Peut être aussi bien bénin que malin
- Prob TOPO: Pancréas ? Voie biliaire distale? Duodénum ?
- Si malin :
  - adénocarcinome
  - carcinoïde
  - GIST

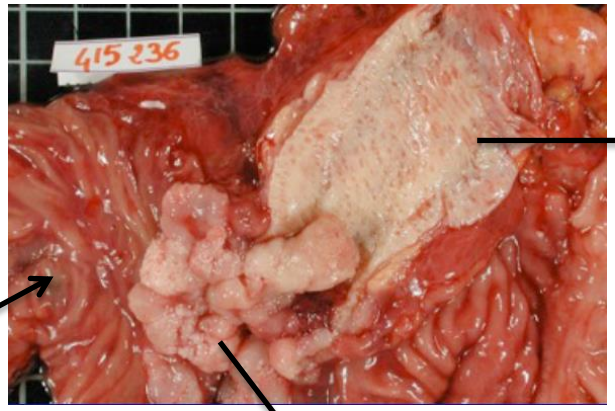

Voie biliaire

Intestin grêle

Adénoca de l'ampoule, avec envahissement de la voie biliaire

INTESTIN GRELE : TNM

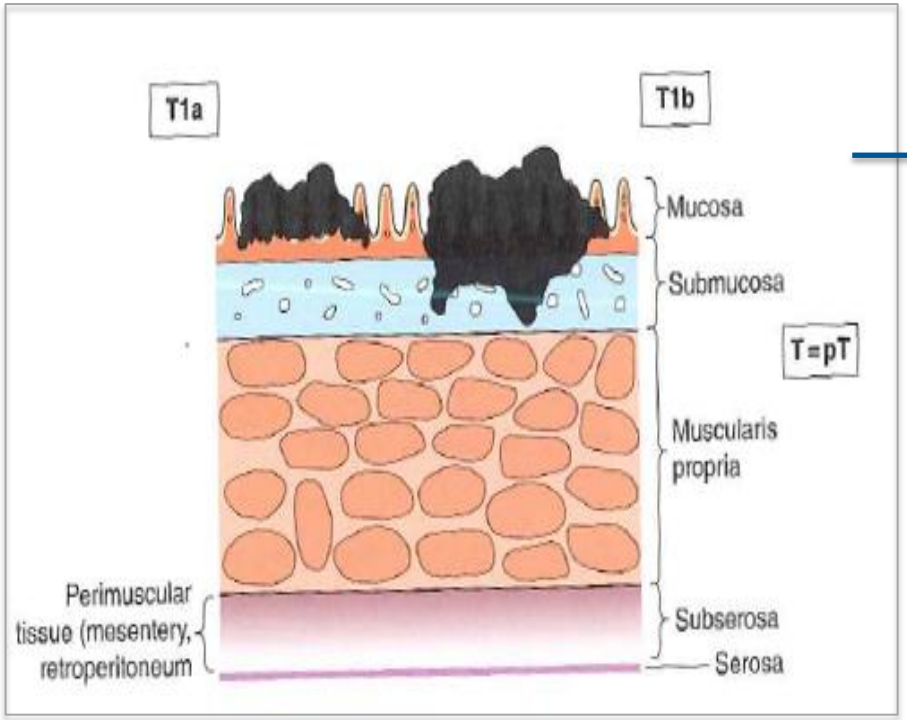

TNM pour **Carcinomes** **(et les carcinomes neuroendocrines de haut grade)**

- Tis : néoplasie intraépithéliale de haut grade *(= intramuqueux)*
- T1a: invasion lamina propria ou muscularis mucosae *(= intramuqueux)*
- T1b: invasion submucosa
- Suivant profondeur de l'infiltration

TNM pour **GIST**

- TNM suivant la taille de la tumeur

TNM pour tumeurs **Carcinoïdes**
(8240/3 et 8249/3)

- T1 et T2 pas seulement suivant la profondeur de l'infiltration mais aussi dépendant de la taille tumorale

GROS INTESTIN/COLON : TOPOGRAPHIE

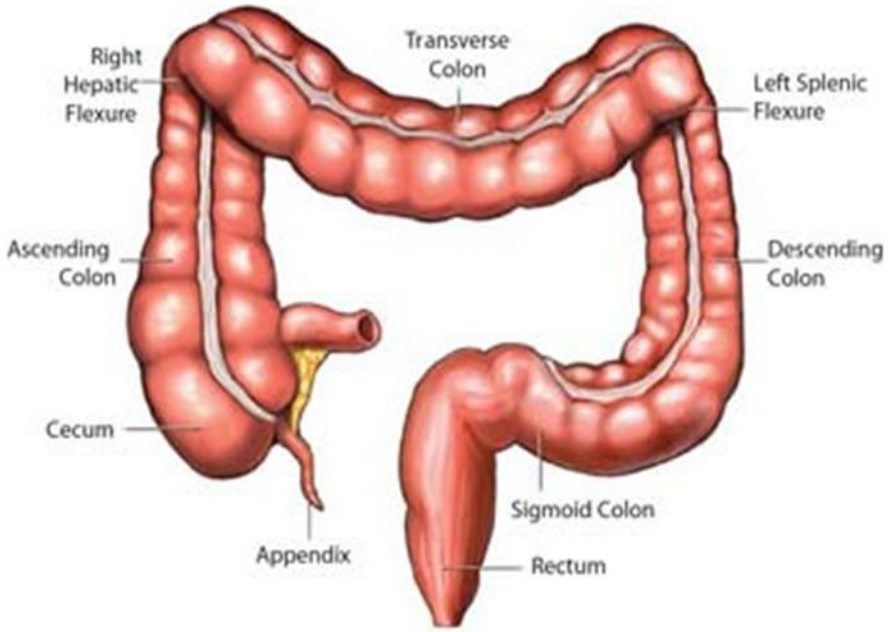

C18.0 Caecum (+ valvule iléo-caecale)
C18.1 Appendice
C18.2 Colon droit / colon ascendant
C18.3 Angle hépatique (angle droit)
C18.4 Colon transverse
C18.5 Angle splénique (angle gauche)
C18.6 Colon gauche / colon descendant
C18.7 Sigmoïde
C18.8 Localisations contiguës
C19.9 Jonction recto-sigmoïdienne
C20.9 Rectum

Chaque segment est considéré comme organe à part entière.

Organe IMPAIR : pas gauche /droite (C18.2 / C18.6)

GROS INTESTIN/COLON : TOPOGRAPHIE

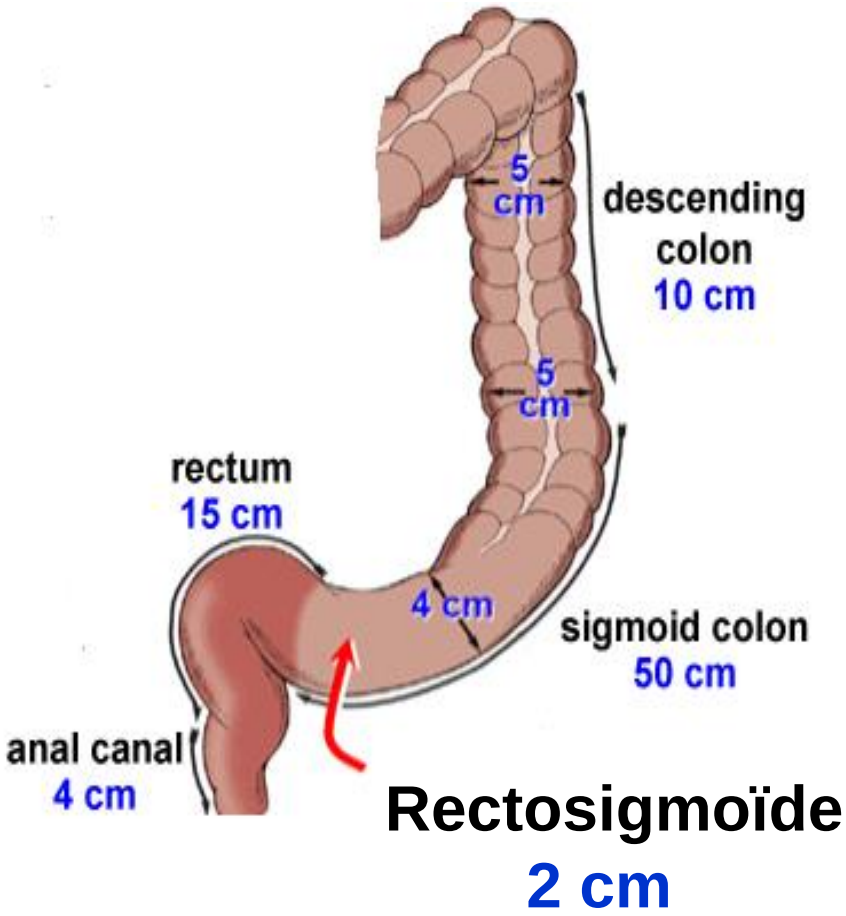

Rectum : 4-15 cm de la marge anale (tumeur rectale peut envahir le canal anal…)

Rectosigmoïde : à éviter autant que possible

GROS INTESTIN/COLON : TOPOGRAPHIE

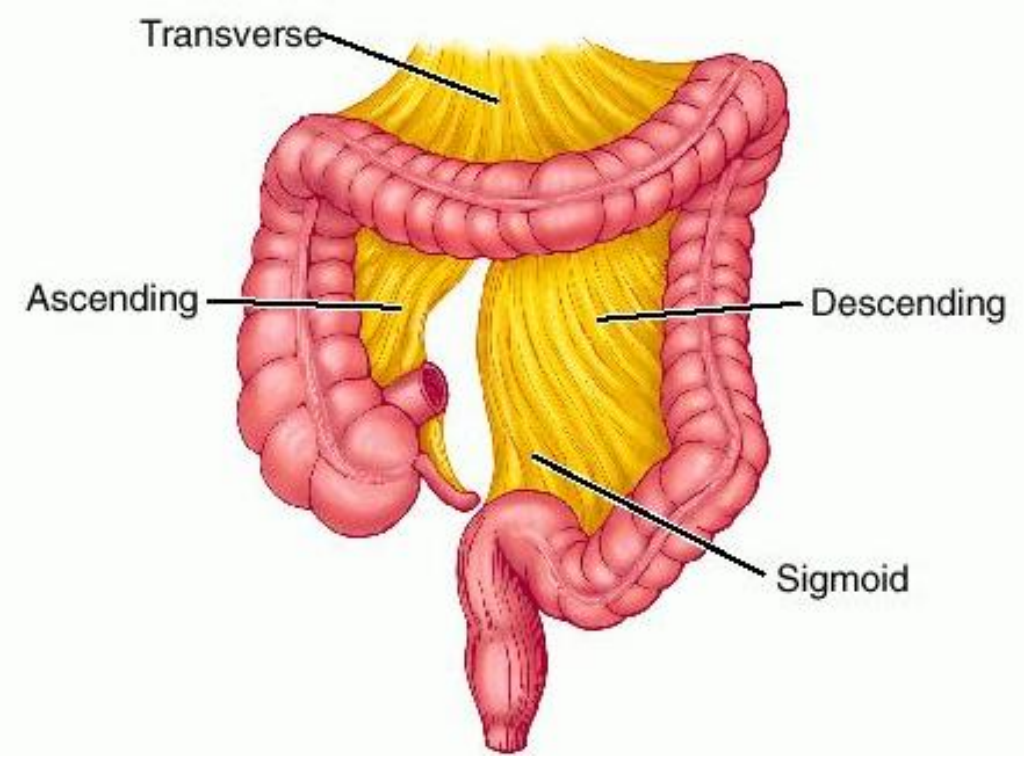

Méso(colon) :
Deux couches repliées de péritoine entre lesquelles se trouve une couche de tissu adipeux contenant les vaisseaux sanguins du **gros intestin**

Contient à la fois vaisseaux et ganglions lymphatiques ;
relie le gros intestin à la paroi arrière de la cavité abdominale ;
résection indispensable en cas de chirurgie à visée curative

GROS INTESTIN/COLON : TOPOGRAPHIE

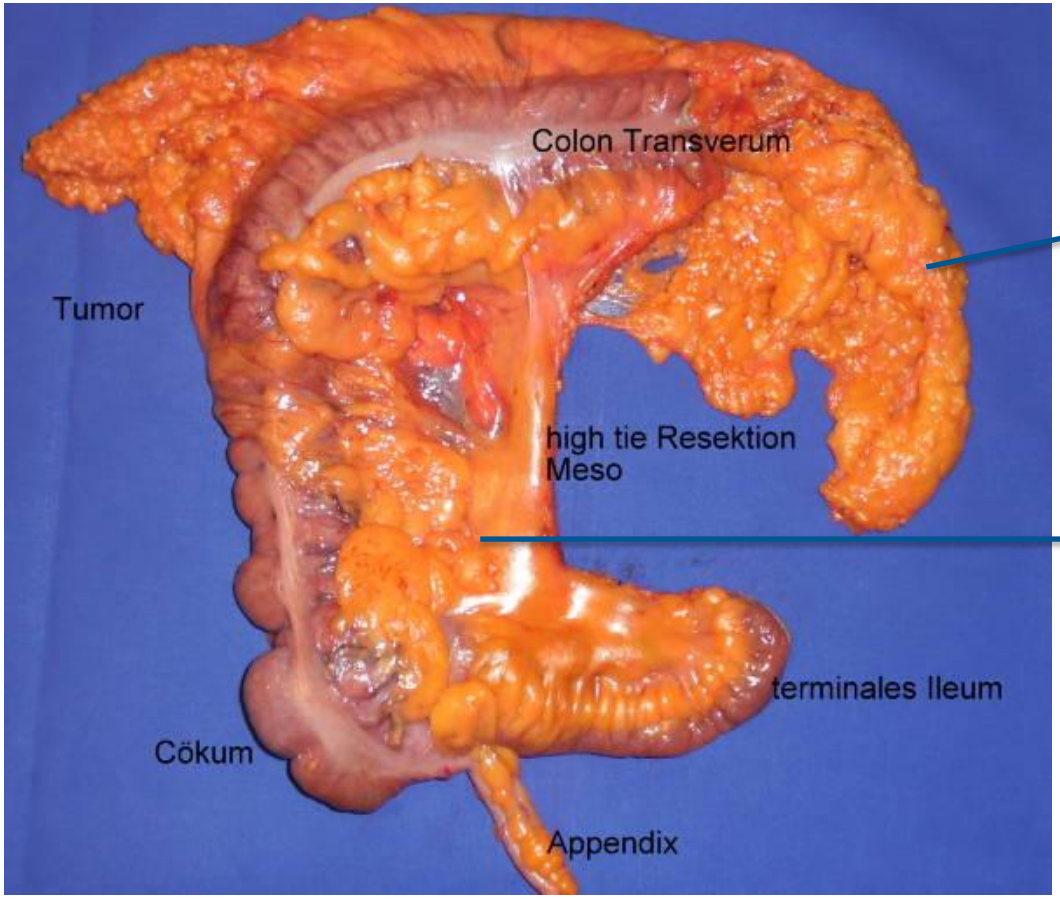

Hémicolectomie droite élargie avec résection du mésocolon et de l'omentum

GROS INTESTIN/COLON : TOPOGRAPHIE

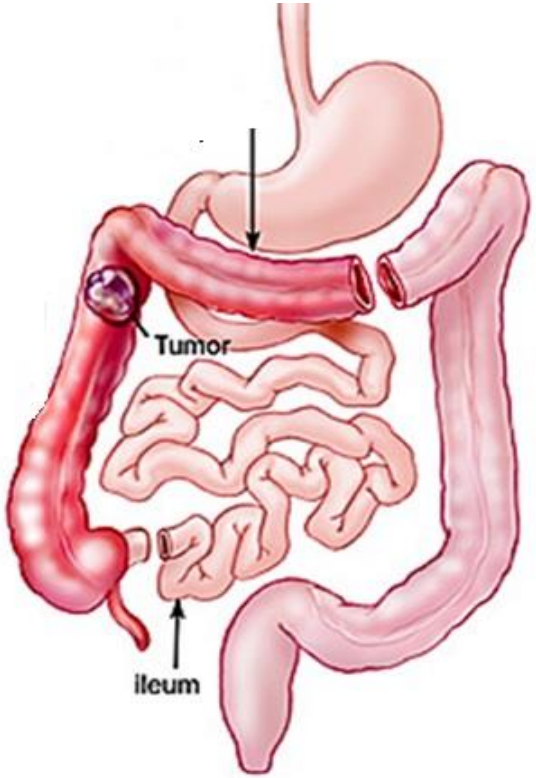

ATTENTION : PAS coder l'intervention mais bien la localisation exacte de la tumeur!

HÉMICOLECTOMIE DROITE
Peut être réalisée pour enlever une tumeur à hauteur du/de l':

C18.0 Caecum
C18.1 Appendice
C18.2 Colon ascendant
C18.3 Angle hépatique du colon
C18.4 Côté droit colon transverse

GROS INTESTIN/COLON : TOPOGRAPHIE

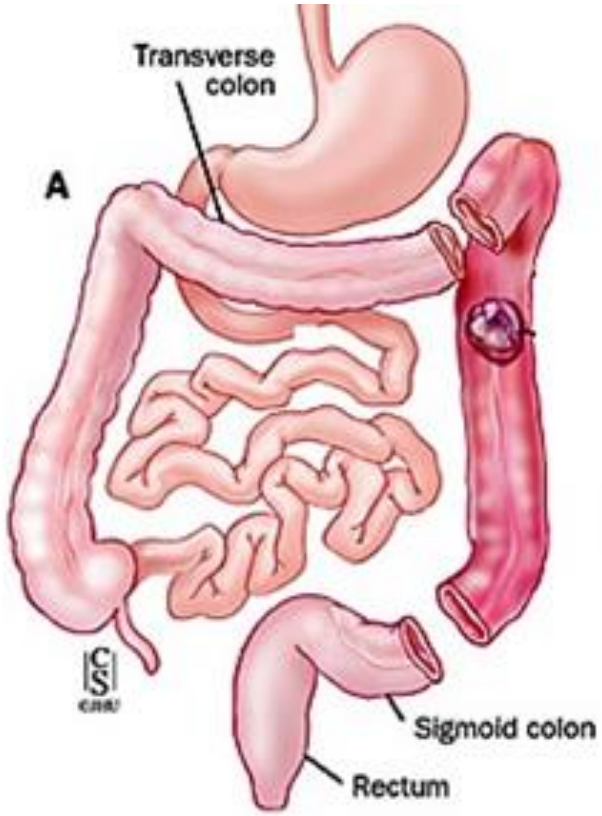

ATTENTION : PAS coder la chirurgie mais bien la localisation exacte de la tumeur!

HÉMICOLECTOMIE GAUCHE
Peut être réalisée pour enlever une tumeur au niveau du/de l':

C18.4 Côté gauche colon transverse
C18.5 Angle splénique du colon
C18.6 Colon descendant
C18.7 Haut sigmoïde

GROS INTESTIN/COLON : TOPOGRAPHIE

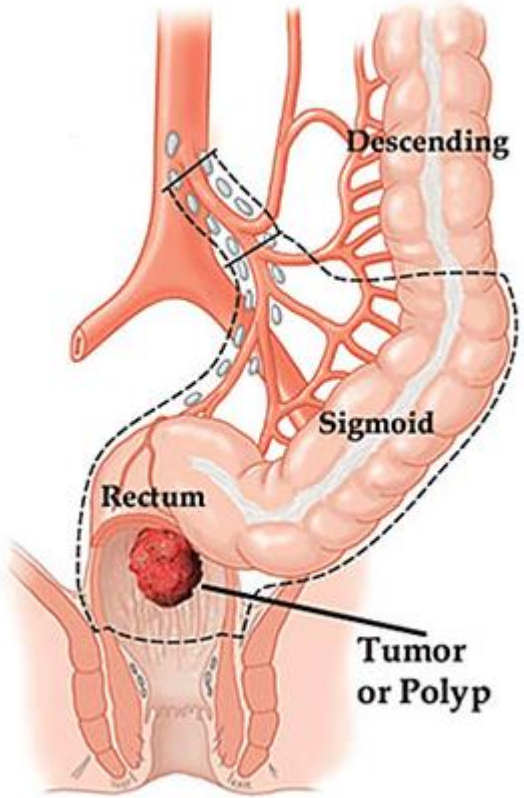

ATTENTION : PAS coder la chirurgie mais bien la localisation exacte de la tumeur!

RECTOSIGMOIDECTOMIE
Peut être réalisée pour enlever une tumeur au niveau du:

C18.7 Sigmoïde
C19.9 Rectosigmoïde
C20.9 Rectum

GROS INTESTIN/COLON :TOPOGRAPHIE

Pour déterminer la localisation exacte:

Lire le rapport:

- de coloscopie
- anapath après coloscopie
- de chirurgie
- anapath après chirurgie

GROS INTESTIN/COLON : MORPHOLOGIE

- Adénocarcinomes (± 90 %):
  - 8140/3 : adénocarcinomes, SAI
  - 8480/3 : (adéno)carcinome mucineux/colloïde
    - caractéristiques : > 50 % de tumeur constituée de mucus extracellulaire
    - attention : (adéno)carcinoma mucipare = 8481/3 (< 50 % …)
  - 8490/3 : (adéno)carcinome à cellules en bague à chaton
    - caractéristiques : > 50 % de tumeur composée de cellules en bague à chaton
    - attention : adénoca. avec *différenciation à cellule en bague à chaton*= 8140/3 (> 50 % ...)
  - 8213/3 : adénocarcinome dentelé
- Tumeurs neuroendocrines (NET et NEC)
- Lymphomes à cellules B
- GIST
- …

~~8144/3~~

GROS INTESTIN/COLON : MORPHOLOGIE

→ APPENDICE

- Adénocarcinomes (+/- 60 %)
- Tumeurs neuroendocrines (+/- 40 %) la plupart carcinoïdes (8240/3)

  Rarement :
  - Carcinoïde à cellules caliciformes (goblet cell) (8243/3)
  - Carcinoïde tubulaire = tumeur adénocarcinoïde (8245/3)

- *Low-grade appendiceal mucinous neoplasm (LAMN) → 8480/1 (pas à enregistrer pour la FRC)*

GROS INTESTIN/COLON : MORPHOLOGIE

→ **ADENOMES** (déf : polype avec dysplasie)

- Dysplasie sévère/dysplasie haut grade→ /2
- Adénocarcinome sur adénome → /2 ou /3 (voir comportement)

- 8210/x : adénoca. *(in situ)* sur
  - polype adénomateux
  - adénome tubulaire
- 8261/x : adénoca. *(in situ)* sur
  - adénome villeux
- 8263/x : adénoca. *(in situ)* sur
  - adénome tubulovilleux
  - adénome adénovilleux

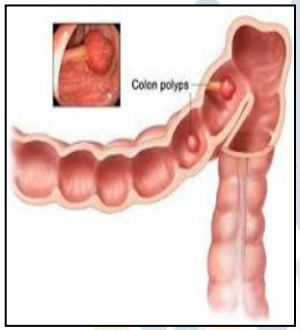

GROS INTESTIN/COLON : MORPHOLOGIE

Œsophage/estomac : lésion intramuqueuse :

- Lésion intra-épithéliale avec dysplasie de haut grade→ /2
- Lésion invasive dans la lamina propria ou muscularis mucosae → /3

Colon/rectum : lésion intramuqueuse :

- Lésion intra-épithéliale avec dysplasie de haut grade→ /2
- **Lésion <u>invasive</u> dans la lam. propria ou musc. mucosae → /2**

Colon/rectum : /3 dès qu'invasion de la submucosa

COLON (sauf appendice) : TNM

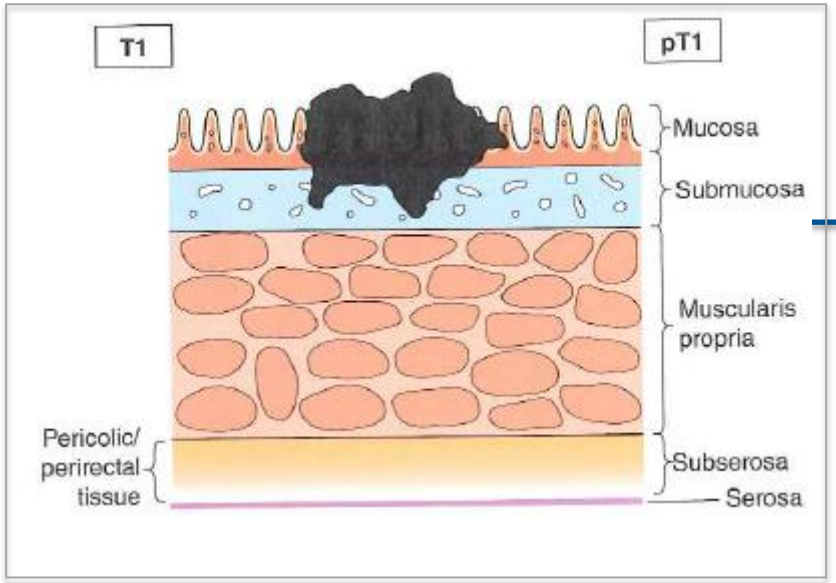

TNM Atlas sixth ed. UICC

TNM pour **Carcinomes** (et les carcinomes neuroendocrines de haut grade)

- Tis : néoplasie intramuqueuse (lésion intra-épithéliale de haut grade ou invasion lamina propria/musc. mucosae)
- T1 : invasion submucosa
- Suivant profondeur d'invasion

TNM pour **GIST**

- TNM suivant taille de la tumeur

TNM pour tumeurs **Carcinoïdes**

(8240/3 et 8249/3)

- T1 et T2 pas seulement suivant profondeur d'infiltration mais aussi dépendant de taille de la tumeur

GROS INTESTIN/COLON : TNM

- Colon:
  - Aucun cT, cN nécessaire (difficile voire impossible à déterminer)
  - cM souhaité
  - pTN souhaité après chirurgie primaire

- Rectum:
  - Variables cTNM plus faciles à déterminer par écho-endoscopie / RMN / …
  - pTNM après chirurgie primaire
  - ypTNM après thérapie néoadjuvante

GROS INTESTIN/COLON : TNM

- Pathologiste : selon les règles TNM: tumeurs multiples
  - Enregistrer 1 pTNM
  - càd pTNM de la tumeur la plus invasive
    - Eventuellement pT…(m)N avec m=présence de tumeurs multiples

- Enregistrement du cancer : tumeurs multiples du colon:
  - chaque segment a son propre pTNM (de tumeur la plus invasive dans ce segment)
  - demander de l'aide au pathologiste si besoin

APPENDICE : TNM A PART

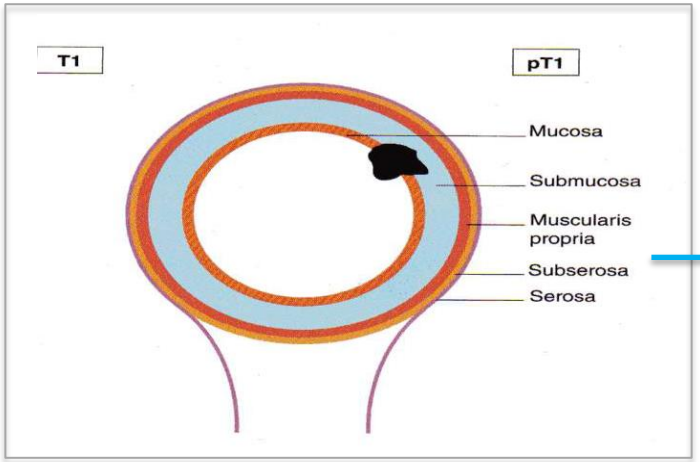

TNM Atlas sixth ed. UICC

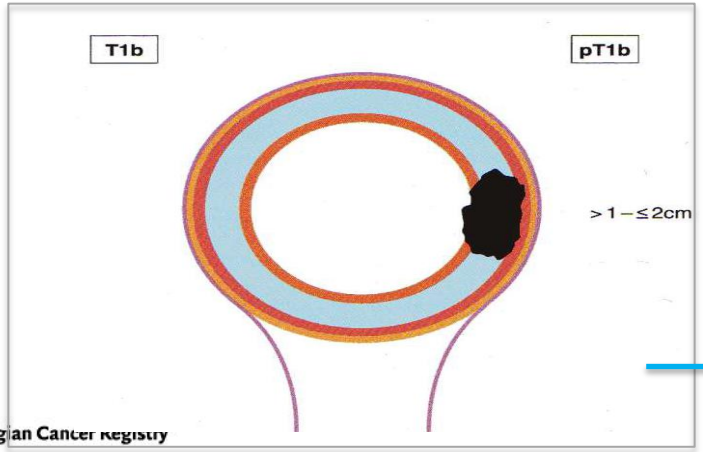

Belgian Cancer Registry

TNM pour **carcinomes appendiculaires**

- Tis : néoplasie intra-muqueuse (lésion intraépitheliale de haut grade ou invasion lamina propria/musc. mucosae)
- T1 : invasion submucosa
- Suivant profondeur d'invasion

TNM pour **GIST**

- TNM suivant taille de la tumeur

TNM pour **tumeurs carcinoïdes appendiculaires** (seulement 8240/3)

GROS INTESTIN/COLON : TRAITEMENTS

APPENDICE

- Chirurgie
  - Appendicectomie (pour petites lésions, non localisées au niveau de la base appendiculaire)
  - Résection iléo-caecale
  - Hémicolectomie droite
- Chimiothérapie adjuvante

GROS INTESTIN/COLON : TRAITEMENTS

COLORECTUM

- Chirurgie (colectomie partielle/totale)
- Chimio/radiothérapie (néo)adjuvante/palliative
- En cas de métastases synchrones du foie:
  - Chimio néoadjuvante + chirurgie
  - Chirurgie + chimio adjuvante
  - Ablation par radiofréquence (ARF) …
- Stent palliatif



GROS INTESTIN/COLON : TRAITEMENTS

RECTUM

Résection ANTÉRIEURE (BASSE):

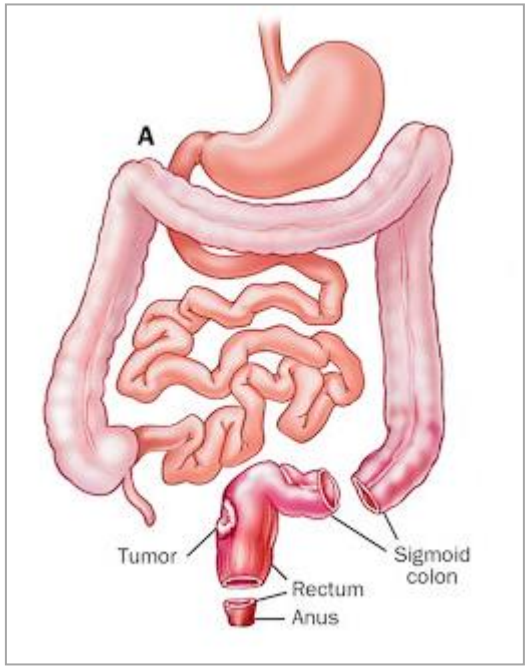

Dans le même temps opératoire, en combinaison ou non avec anus artificiel temporaire

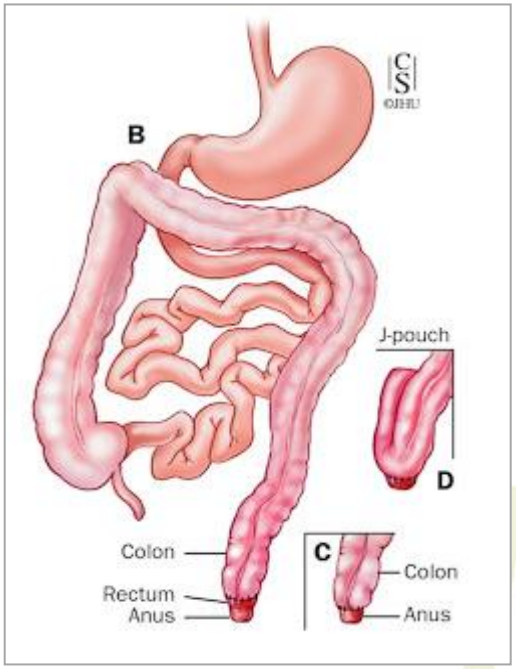

GROS INTESTIN/COLON : TRAITEMENTS

RECTUM

Chirurgie de HARTMANN: moignon rectal reste en place et anus artificiel temporaire/permanent

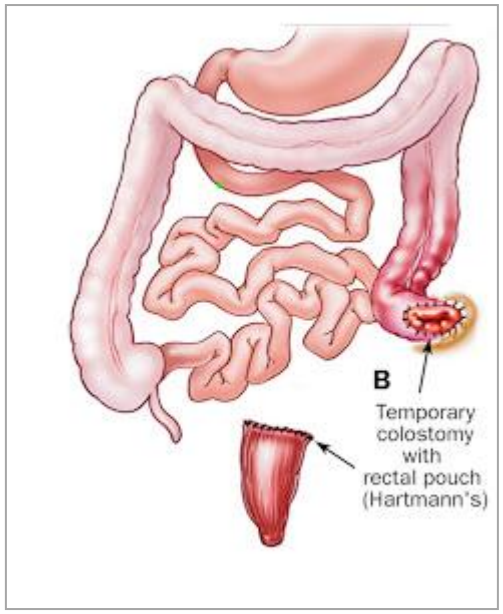

Eventuellement, restauration de la continuité dans un deuxième temps

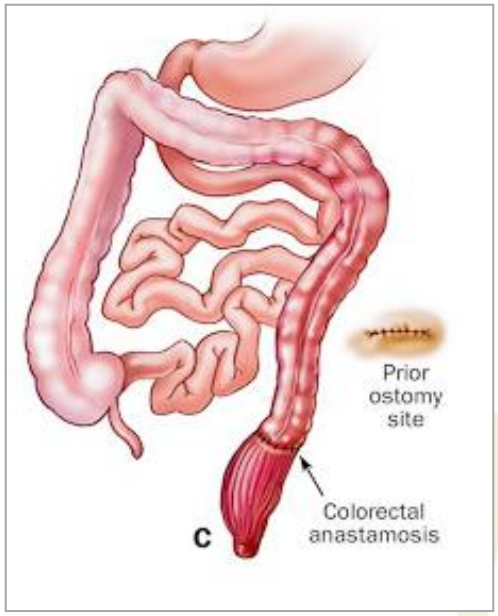

GROS INTESTIN/COLON : TRAITEMENTS

RECTUM

AAPR = amputation abdomino-périnéale du rectum (anus artificiel définitif)

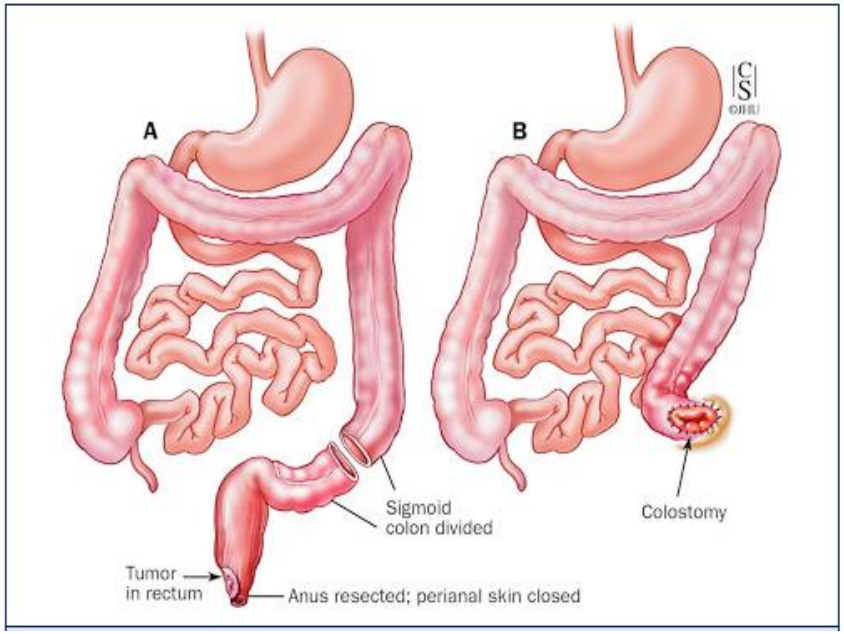

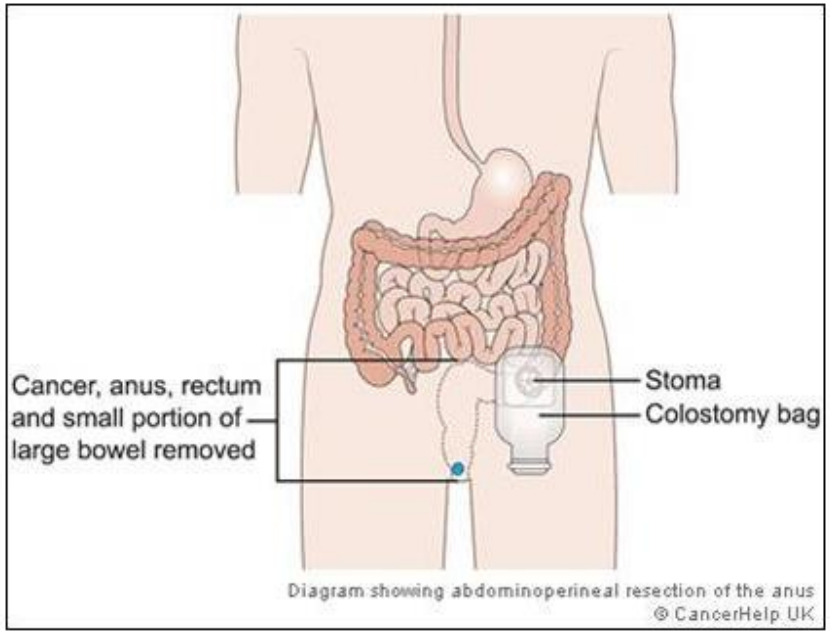

GROS INTESTIN/COLON : TRAITEMENTS

RECTUM

TME/PME : Excision Totale/Partielle du Mésorectum

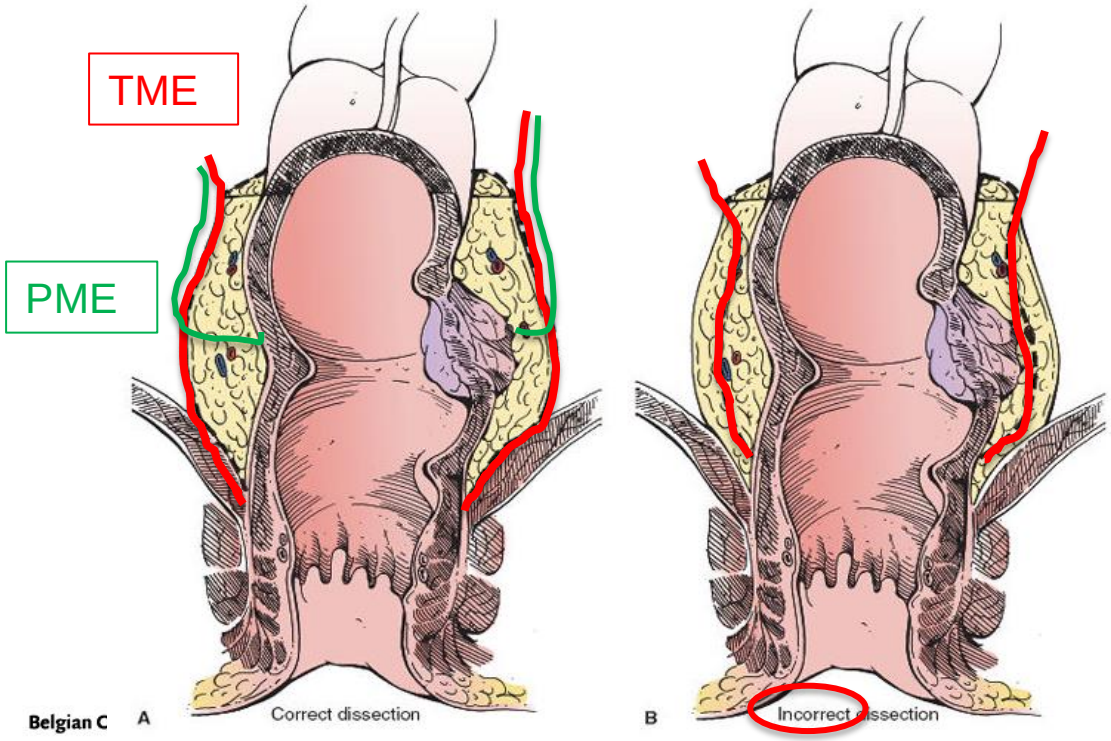

Technique chirurgicale spécifique permettant d'enlever le mésorectum (contenant des ganglions lymphatiques) pour raisons oncologiques

COLON (C18 + C19) : SURVIE

FIGURE 38 - COLON CANCER: 5-YEAR RELATIVE SURVIVAL BY PATHOLOGICAL STAGE IN MALES (BELGIUM, 2004-2008)

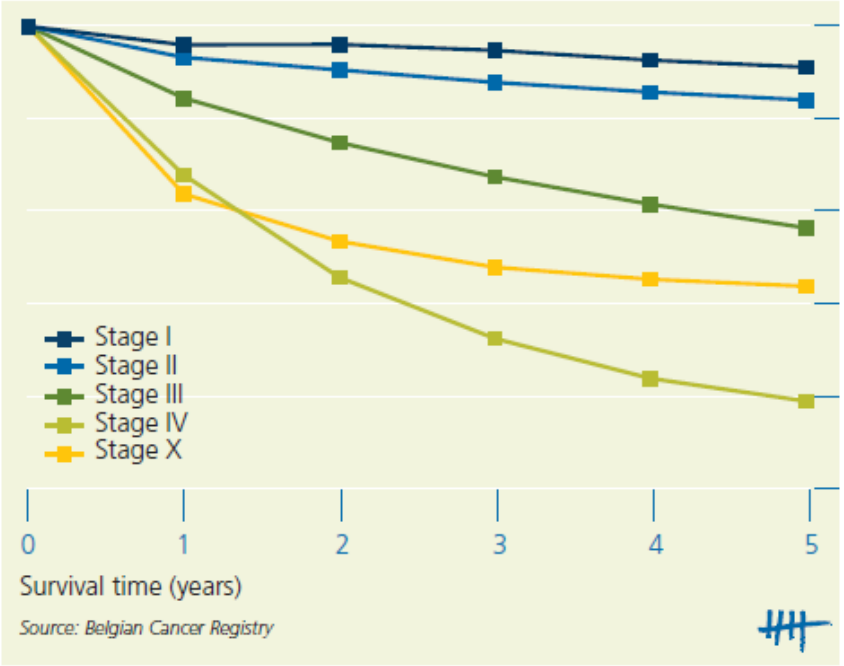

FIGURE 39 - COLON CANCER: 5-YEAR RELATIVE SURVIVAL BY PATHOLOGICAL STAGE IN FEMALES (BELGIUM, 2004-2008)

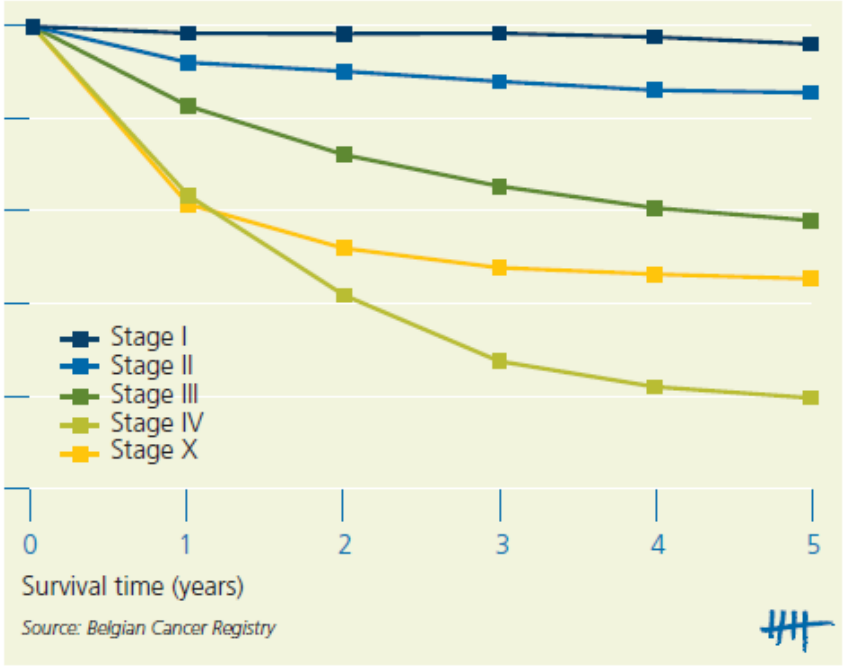

RECTUM (C20) : SURVIE

FIGURE 44 - RECTAL CANCER: RELATIVE SURVIVAL BY PATHOLOGICAL STAGE IN MALES (BELGIUM, 2004-2008)

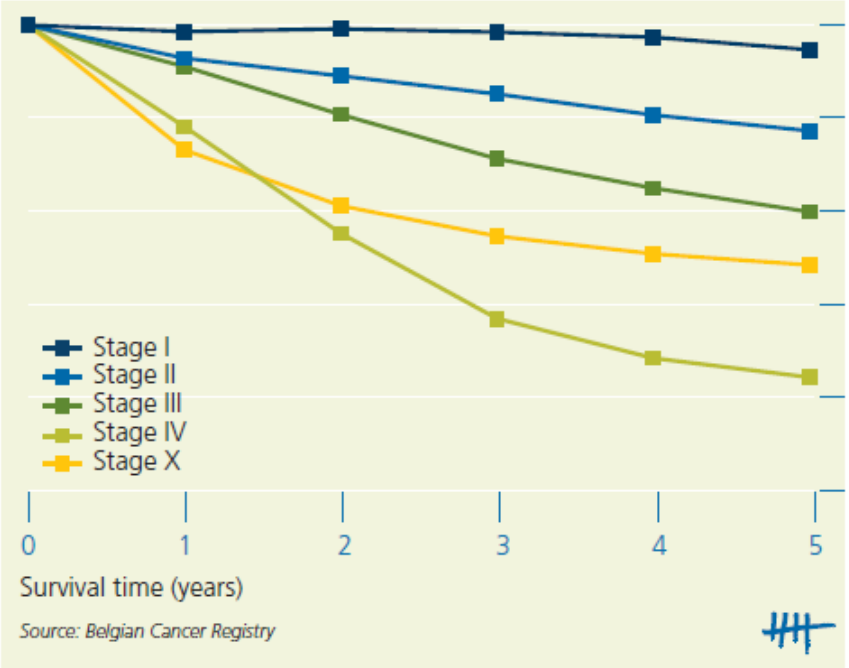

FIGURE 45 - RECTAL CANCER: RELATIVE SURVIVAL BY PATHOLOGICAL STAGE IN FEMALES (BELGIUM, 2004-2008)

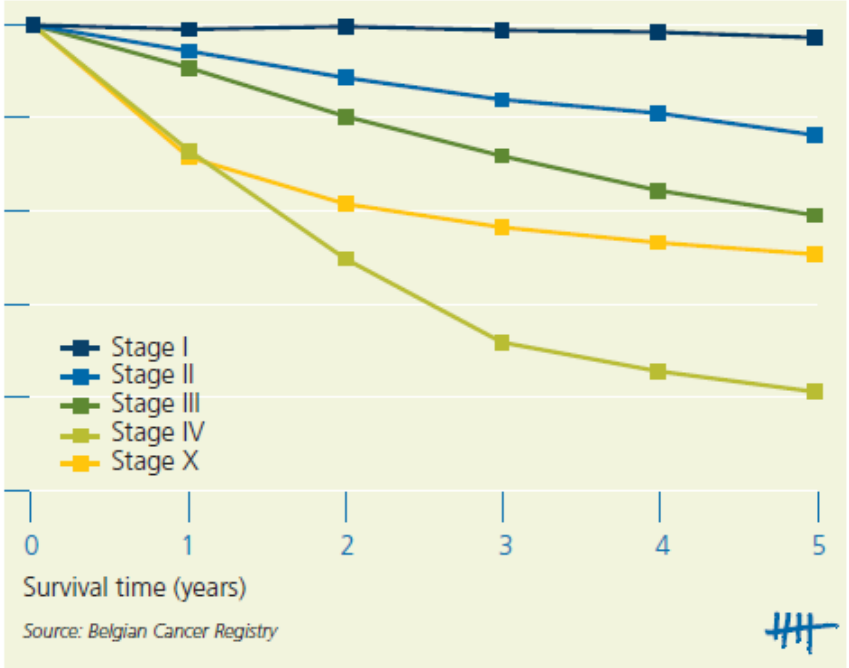

ANUS : TOPOGRAPHIE

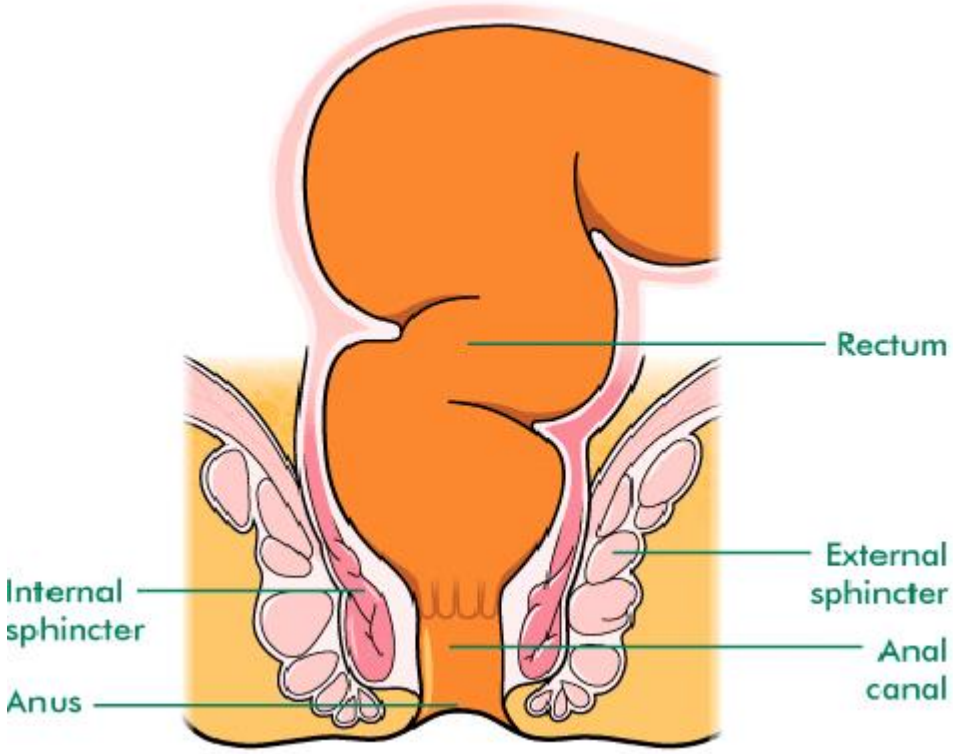

C21.0 Anus
C21.1 Canal anal
C21.2 Zone cloacale
C21.8 Localisations contiguës du rectum, de l'anus et du canal anal

Attention : peau anale → coder C44.5

Ces segments constituent 1 organe.

ANUS : MORPHOLOGIE

Lésions non invasives:

- 8077/2 : Néoplasie intraépithéliale anale de haut grade (C21.1) (HSIL /ASIN)
- 8542/**2** : Maladie de Paget extramammaire (C44.5) (in situ à moins que le pathologiste ne prétende le contraire)
- 8081/2 : Maladie de BOWEN (C44.5) (PSIN : Perianal Squamous Intra-epithelial Neoplasia)

Lésions invasives :

- **8070/3 : Carcinome spinocellulaire (C44/C21)**
- *8123/3 : Carcinome basaloïde(C21.1)*
- *8124/3 : Carcinome cloacal (C21.2)*
- 8140/3 : Adénocarcinome (très rare → rectum)
- 8720/3 : Mélanome (muqueux)

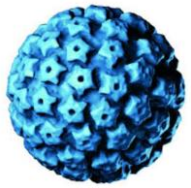

HPV

- **Pas** de tumeur neuroendocrine → par définition : rectum

ANUS : TNM

- TNM pour C21.1 → TNM pour carcinomes
  → pas de TNM pour mélanome muqueux

- TNM pour C44.5 → TNM pour tumeurs de la peau

ANUS : TRAITEMENTS

- Radiothérapie
- Chimioradiothérapie
- Chirurgie (de sauvetage) (AAPR)

PANCRÉAS : TOPOGRAPHIE

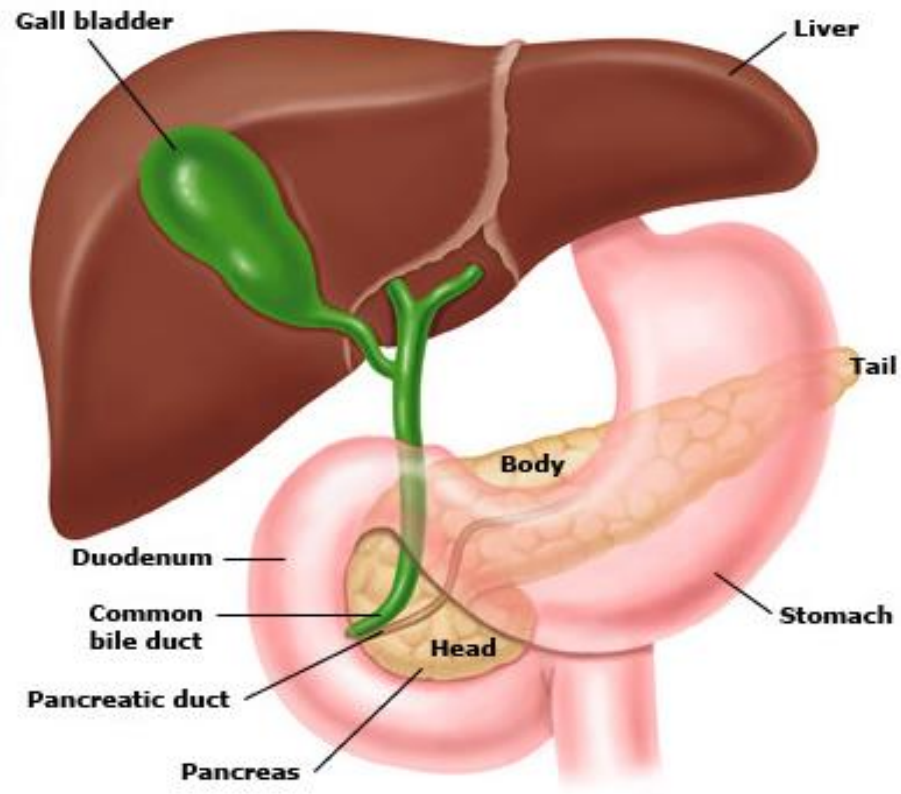

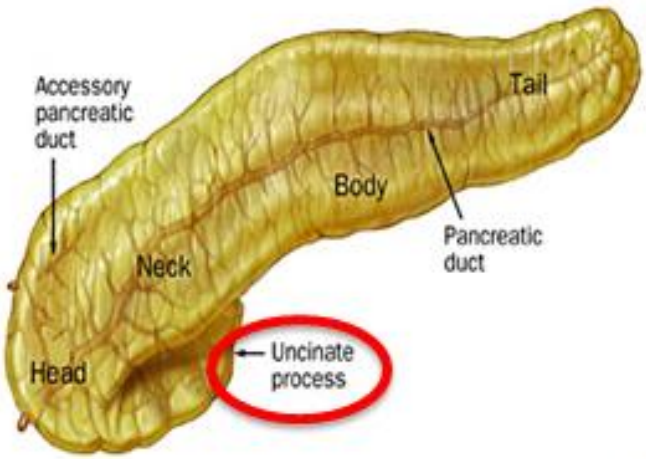

C25.0 Tête du pancréas / proc unciné
C25.1 Corps du pancréas
C25.2 Queue du pancréas
C25.3 Canal pancréatique
C25.4 Ilôts de Langerhans
C25.7 Autres localisations
C25.8 Localisations contiguës
C25.9 Pancréas SAI

Ces segments constituent 1 organe.

PANCRÉAS : MORPHOLOGIE

LESIONS PRECURSEURS :

- **Lésions macroscopiques préexistantes** (lésions “macroscopiques” car, souvent, déjà reconnaissables à l’imagerie)

  - IPMN / IPMT (Intraductal Papillary Mucinous Neoplasm/Tumour)
  - ITPN (Intraductal TubuloPapillary Neoplasm)
  - MCN (Mucinous Cystic Neoplasm)

  Présence de ces lésions augmente le risque d’adénocarcinome invasif.

  Ces lésions à enregistrer seulement si **dysplasie sévère ou de haut grade**
  - 8453/2 : IPMN avec dysplasie de haut grade
  - 8503/2 : ITPN avec dysplasie de haut grade
  - 8470/2 : MCN avec dysplasie de haut grade

PANCRÉAS : MORPHOLOGIE

LESIONS PRECURSEURS :

- **Lésions microscopiques préexistantes**: PanIN
  - PanIN : PANcreatic Intraepithelial Neoplasia
  - 4 groupes : PanIN-1A, PanIN-1B, PanIN-2 et PanIN-3
  - PanIN-3 = PanIN avec dysplasie de haut grade = carcinome in situ → à enregistrer comme 8148/2
  - Différencier le PanIN-3 du carcinome invasif est cytologiquement souvent difficile. Ils surviennent souvent ensemble…

PANCRÉAS : MORPHOLOGIE

PANCREATIC PARENCHYMA

exocrine

ACINI → ACINAR CELL TUMOURS

DUCTS → -ADENOCARCINOMA -IPMT

ISLETS OF LANGERHANS → NEUROENDOCRINE TUMOURS

endocrine

Carcinome acineux: 8550/3
Cystadénoca acineux: 8551/3

Ca canalaire: 8500/3
IPMT : 8453/x

Voir liste détaillée

Ca mixte acineux et canalaire: 8552/3 : très rare

Mixte acineux/endocrine ou canalaire/endocrine ou acineux/canalaire/endocrine = 8154/3 = Extrêmement rare (cdts spécifiques!) → Pronostic surtout déterminé par compo-sante exocrine

TUMEURS (NEURO)ENDOCRINES

Neuroendocrine microadenoma		8150/0
Neuroendocrine tumour (NET)		
	NET G1 (carcinoid)	8240/3
	NET G2 (atypical carcinoid)	8249/3
	Nonfunctional pancreatic NET, G1, G2	8150/3
Neuroendocrine carcinoma (NEC)		8246/3
	Large cell NEC (poorly differentiated/ high grade)	8013/3
	Small cell NEC (undifferentiated)	8041/3
Functional neuroendocrine pancreatic tumour/carcinoma with hormonal syndrome		
	Insulin-producing (insulinoma)	8151/3
	Glucagon-producing (glucagonoma)	8152/3
	Somatostatin-producing (somatostatinoma)	8156/3
	Gastrin-producing (gastrinoma)	8153/3
	VIP-producing (VIPoma)	8155/3
	Serotonin producing with carcinoid syndrome	8241/3
	Enterochromaffin cell (EC), serotonin producing neuroendocrine tumour	8241/3
	ACTH and other ectopic hormone producing tumours	8158/3
mixed exocrine-(neuro)endocrine carcinoma of the pancreas		8154/3
	mixed islet cell and exocrine adenocarcinoma of the pancreas	8154/3
	mixed acinar-endocrine-ductal carcinoma of the pancreas (MANEC)	8154/3

Neuro-endocrine neoplasm = neuro-endocrine tumour

Diagnostique microscopique

Surtout diagnostique clinique

Rare

TUMEURS (NEURO)ENDOCRINES

(Neuro)endocrine neoplasms	
(neuro)endocrine microadenoma (<0,5 cm)	8150/0
(neuro)endocrine tumour G1 (NET G1) - (well differentiated)	8240/3
(neuro)endocrine tumour G2 (NET G2) - (intermediate differentiated)	8249/3
non-functional pancreatic (neuro) endocrine tumour NOS (no differentiation in NET G1 or NET G2)	8150/3
(neuro)endocrine carcinoma (NEC), well differentiated / low grade	8240/3
(neuro)endocrine carcinoma (NEC), intermediate differentiated /G2	8249/3
(neuro)endocrine carcinoma (NEC), poorly differentiated / high grade /G3	8246/3*
(neuro)endocrine carcinoma (NEC), undifferentiated	8041/3
(neuro)endocrine carcinoma (NEC), NOS **(no grading mentioned)**	8246/3
carcinoid tumour/carcinoma	8240/3
atypical carcinoid	8249/3
mixed islet cell (endocrine) and exocrine adenocarcinoma of the pancreas	8154/3
mixed acinar-(neuro)endocrine-ductal carcinoma of the pancreas	8154/3
mixed acinar-(neuro)endocrine carcinoma of the pancreas	8154/3
mixed ductal-(neuro)endocrine carcinoma of the pancreas	8154/3
large cell (neuro)endocrine carcinoma (large cell NEC)	8013/3
small cell (neuro)endocrine carcinoma (small cell NEC)	8041/3
enterochromaffin cell (EC), serotonin producing (neuro)endocrine tumour	8241/3
gastrin-producing (gastrinoma) / Zollinger-Ellison	8153/3
glucagon-producing (glucagonoma)	8152/3
insulin-producing (insulinoma)	8151/3
somatostatin-producing (somatostatinoma)	8156/3
VIP-producing (VIPpoma)	8155/3

MANEC (Mixed Adeno-Neuroendocrine Carcinoma) outside the pancreas : 8244/3 : only to be used if > 30 % of both components present or if specific terminology used by pathologist ; not to be used for adenoca with scattered neuroendocrine cells nor for an endocrine neoplasm with a focal non-neuroendocrine component !!

** correction 2016*

PANCRÉAS : TNM

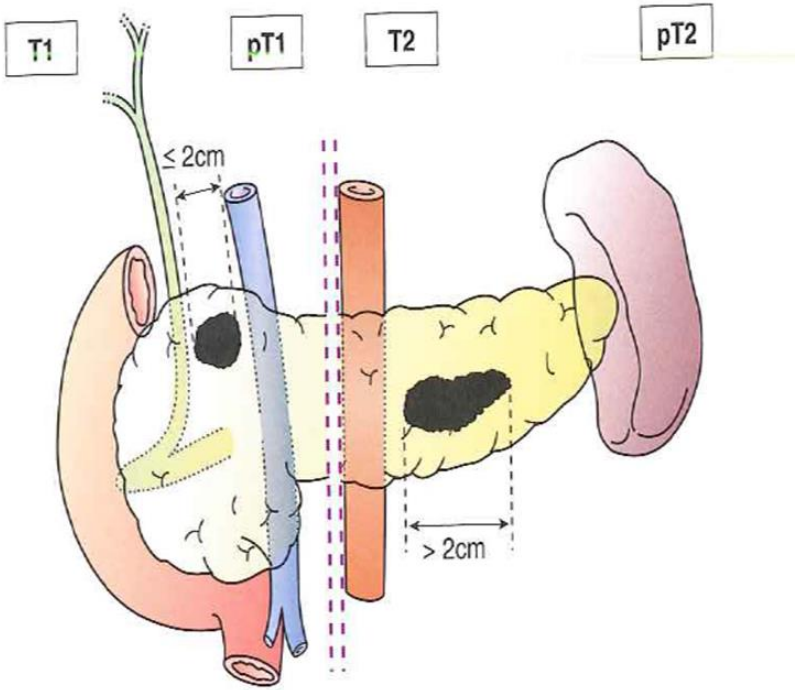

1 classification TNM valable aussi bien pour les carcinomes du pancréas **exocrine** que les tumeurs **neuroendocrines**

PANCRÉAS : TRAITEMENTS

- Chirurgie (rarement curative pour les tumeurs exocrines)

- Chimio/radiothérapie : peu de réponses

PANCRÉAS : SURVIE

FIGURE 64 - PANCREATIC CANCER: RELATIVE SURVIVAL BY STAGE IN MALES (BELGIUM, 2004-2008)

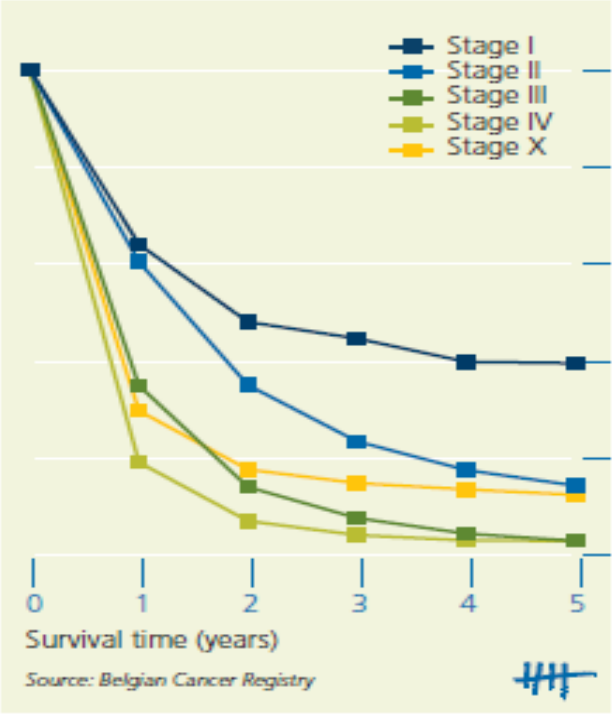

FIGURE 65 - PANCREATIC CANCER: RELATIVE SURVIVAL BY STAGE IN FEMALES (BELGIUM, 2004-2008)

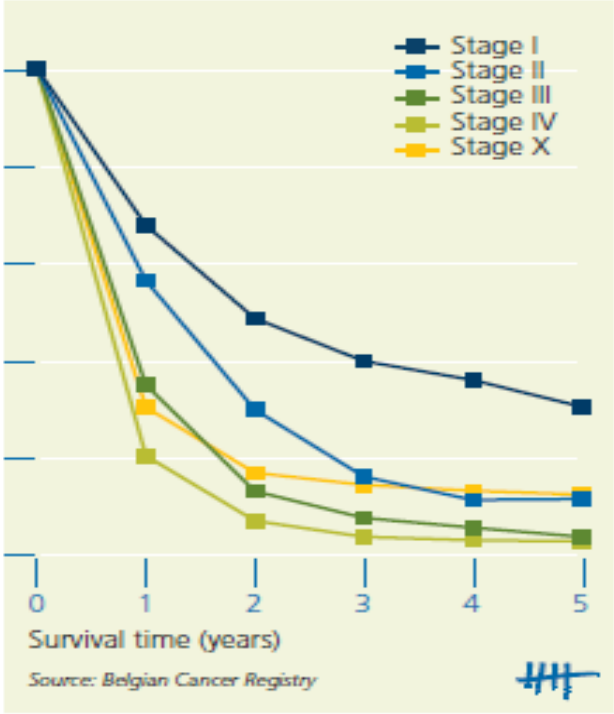

PANCRÉAS : SURVIE

TABLE 30 - PANCREATIC CANCER: RELATIVE SURVIVAL BY MORPHOLOGY AND SEX (BELGIUM, 2004-2008)

	N at risk		Relative Survival (%)		
	n	%	1 year	3 year	5 year
Males					
Neuroendocrine tumour	125	4.7	82.6	72.4	61.4
Carcinoma	2,064	78.5	33.1	10.1	6.3
Unspecified carcinoma	440	16.7	24.2	13.0	11.8
Females					
Neuroendocrine tumour	119	4.8	84.7	71.9	66.4
Carcinoma	1,879	75.2	35.6	8.8	5.6
Unspecified carcinoma	499	20.0	18.4	8.7	7.7

Note: 5 males and 3 females not included due to other morphology.

Source: Belgian Cancer Registry

PANCRÉAS: importance d'un codage correct … (2004-2012)

37 x 8154/3

BCR : data cleaning

10 T endocrines

7 x 8240/3
2 x 8246/3
1 x 8249/3

5 T mixtes endo/exocrine

5 X 8154/3

22 T indiff./T exocrines

13 x 8140/3
6 x 8000/3
1 x 8500/3
1 x 8010/3
1 x 8012/3

PANCRÉAS : importance d'un codage correct … (2004-2012)

- Follow-up jusqu'au 01/10/2014: 26/37 patients décédés

19/22 patients avec T non neuroendocrine
- 12: 8140/3 après en moy 8,5 mois
- 5: 8000/3 après < 4 mois
- 1: 8500/3 après 15 mois
- 1: 8012/3 après 7 mois

5/5 patients avec T mixte exo/endocrine
- 5: 8154/3 après 12-13-14-22-25 mois

2/10 patients avec T endocrine
- 1: 8246 après 4,5 mois
- 1: 8240 après 42 mois

PANCRÉAS : importance d'un codage correct … (2004-2012)

- Follow-up jusqu'au 01/10/2014: 11 survivants :

ALIVE

8/10 T. endocrines
- 6: 8240/3 (> 4 ans)
- 1: 8249/3 (> 5 ans)
- 1: 8246/3 (> 7 ans)

3/22 T. non endocrines
- 1: 8000/3 (> 1,5 ans)
- 1: 8140/3 (> 3 ans)
- 1: 8010/3 (> 10 ans) → Diagnostic correct ? Evt. tumeur neuroendocrine?

FOIE (et voies biliaires intrahépatiques) : TOPOGRAPHIE

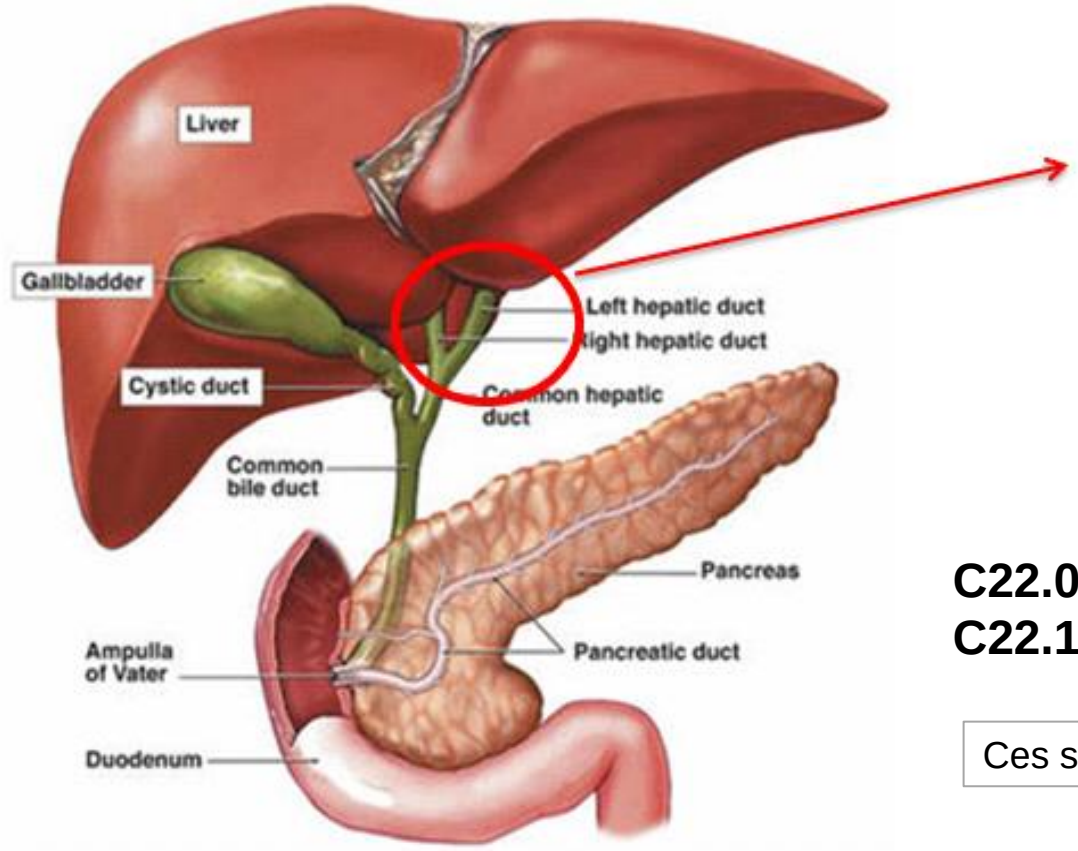

Hile hépatique

déjà = voies biliaires EXTRAhépatiques

C22.0 Foie (parenchyme)
C22.1 Voies biliaires intrahépatiques

Ces segments constituent 1 organe.

FOIE : TOPOGRAPHIE

Foie souvent site de métastase !! (topo ≠ C22)

Cancer type	Main sites of metastasis*
Bladder	Bone, liver, lung
Breast	Bone, brain, liver, lung
Colorectal	Liver, lung, peritoneum
Kidney	Adrenal gland, bone, brain, liver, lung
Lung	Adrenal gland, bone, brain, liver, other lung
Melanoma	Bone, brain, liver, lung, skin/muscle
Ovary	Liver, lung, peritoneum
Pancreas	Liver, lung, peritoneum
Prostate	Adrenal gland, bone, liver, lung
Stomach	Liver, lung, peritoneum
Thyroid	Bone, liver, lung
Uterus	Bone, liver, lung, peritoneum, vagina

*In alphabetical order.

FOIE : MOYEN DE DIAGNOSTIC

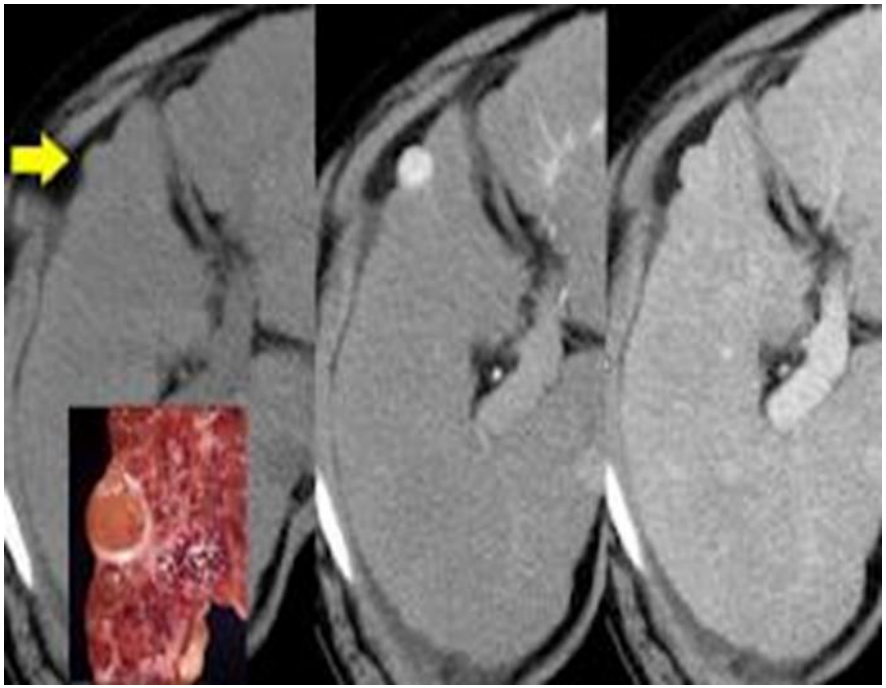

CHC = 8170/3: à enregistrer en combinaison avec

- MD 2-3-4
- MD 5 (image assez typique (CT-scan/RMN))
- MD 7 (alpha-foetoprotéine > 500 µg/dl)

FOIE : MORPHOLOGIE

Lésions précurseurs :

8170/2 : nodule du foie dysplasique de haut grade (précurseur du CHC)

8148/2 : néoplasie intraépithéliale biliaire de haut grade

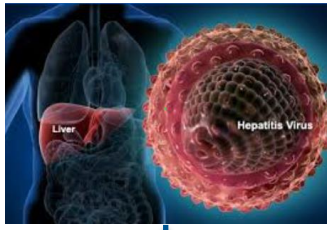

Lésions invasives :

8170/3 : carcinome hépatocellulaire (CHC)(> 80 %)

8171/3 : carcinome hépatocellulaire fibrolamellaire

8160/3 : cholangiocarcinome (intrahép) (voies biliaires intrahép)

8180/3 : carcinome hépatocellulaire et cholangiocarcinome combinés

FOIE : MORPHOLOGIE

Adénoca (8140/3) dans le foie … plutôt le résultat du développement de métastases…

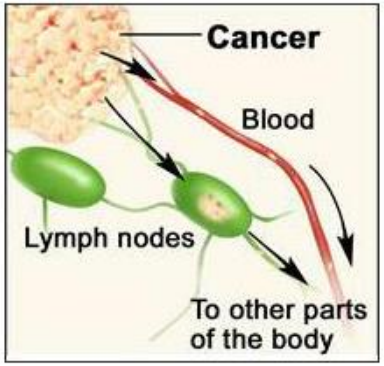

FOIE : TNM

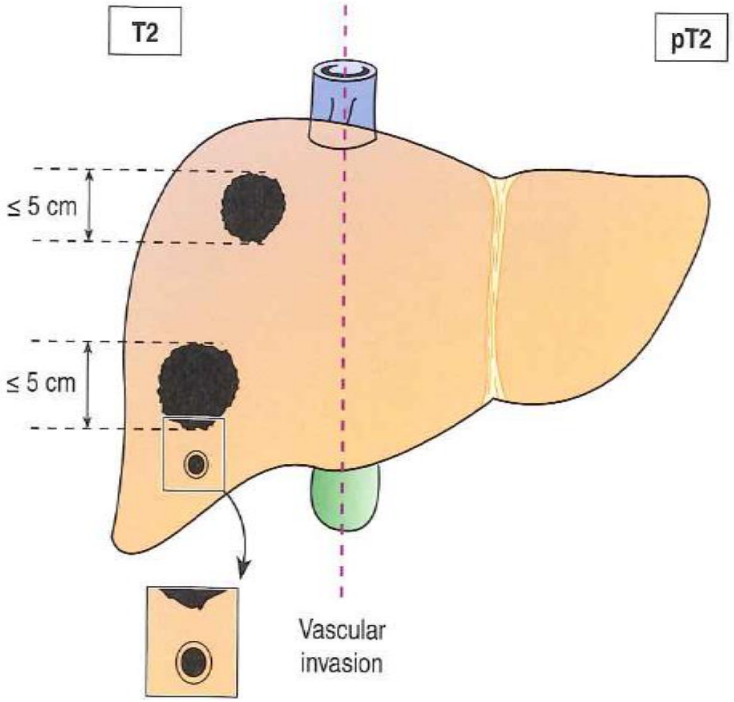

TNM pour CHC

TNM pour cholangioca **intra**hépatique

(attention : hile hépatique possède aussi son propre TNM càd celui des voies biliaires **extra**hépatiques **périhilaires**)

FOIE : TRAITEMENTS

- Résection chirurgicale
- Techniques d'ablation (RFA, …)
- Greffe du foie
- ….

Stratégie très dépendante du nombre et de la localisation des lésions, de la taille de la tumeur, de la fonction hépatique et de la condition générale du patient

FOIE : SURVIE

FIGURE 48 - LIVER CANCER: RELATIVE SURVIVAL BY SEX IN BELGIUM (2004-2008)

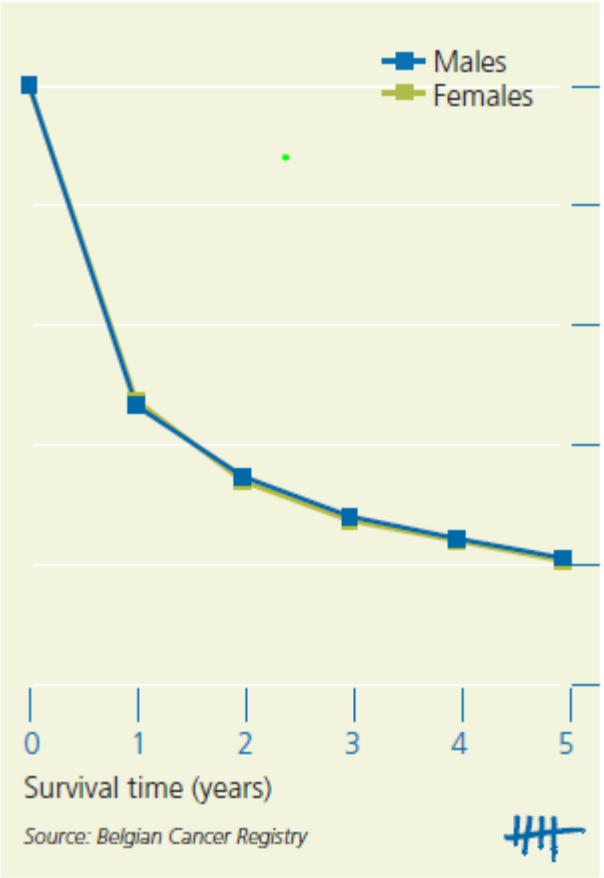

FIGURE 50 - LIVER CANCER: RELATIVE SURVIVAL BY STAGE IN MALES (BELGIUM, 2004-2008)

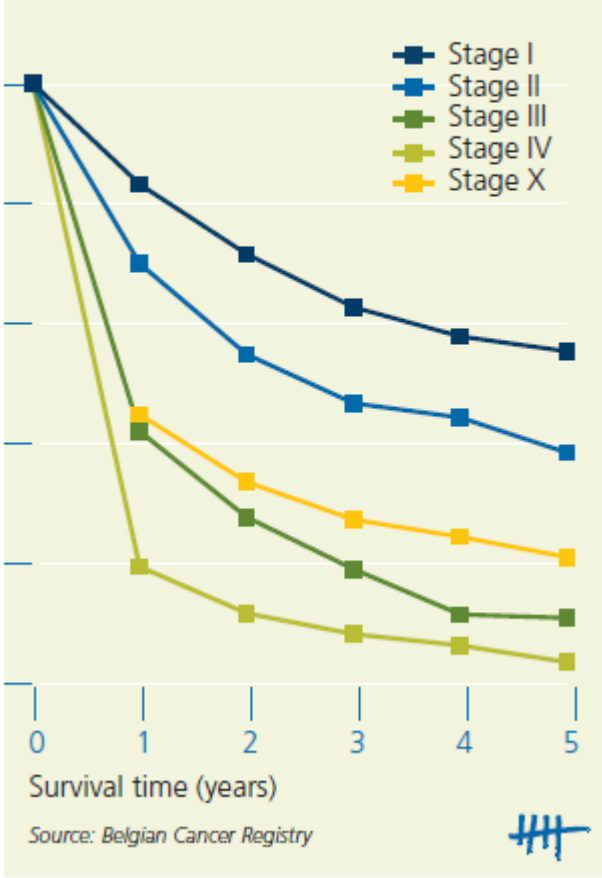

VÉSICULE BILIAIRE et VOIES BILIAIRES extrahépatiques : TOPOGRAPHIE

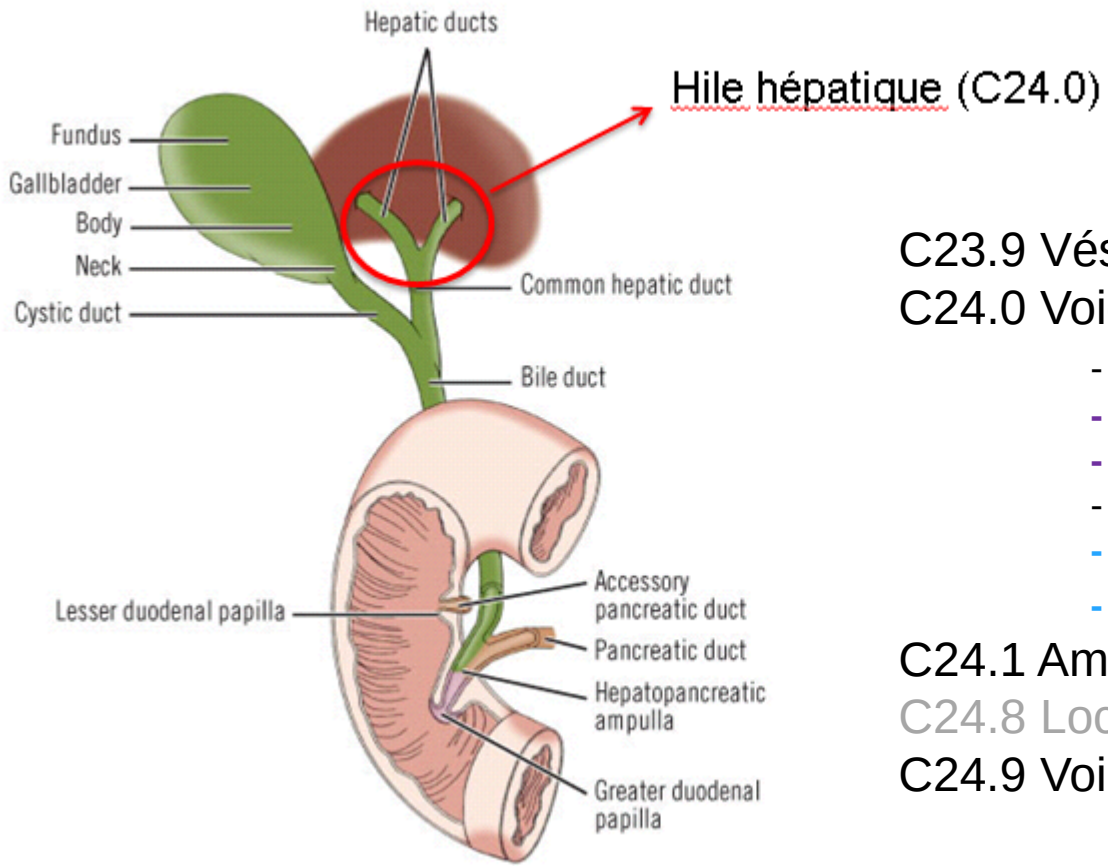

C23.9 Vésicule biliaire

C24.0 Voies biliaires extrahépatiques

- **leverhilus**
- **ductus hepaticus sinister**
- **ductus hepaticus dexter**
- **ductus hepaticus communis**
- **ductus choledochus (bile duct)**
- **ductus cysticus**

C24.1 Ampoule de Vater

C24.8 Localisation contiguë

C24.9 Voies biliaires, SAI

VÉSICULE BILIAIRE et VOIES BILIAIRES extrahép: MORPHOLOGIE

Lésions précurseurs :

8148/2 : néoplasie intraépithéliale de haut grade, biliaire

8503/2 : néoplasme papillaire intrakystique (vésicule biliaire) ou intracanalaire (canaux biliaires), de haut grade

Lésions invasives: principalement

8140/3 : adénocarcinome, SAI

(cholangioca, SAI, dans les voies biliaires **extra**hépatiques → 8140/3)

[8160/3 : cholangiocarcinome] → code essentiellement réservé aux carcinomes des voies biliaires **intra**hépatiques

VÉSICULE BILIAIRE : TNM

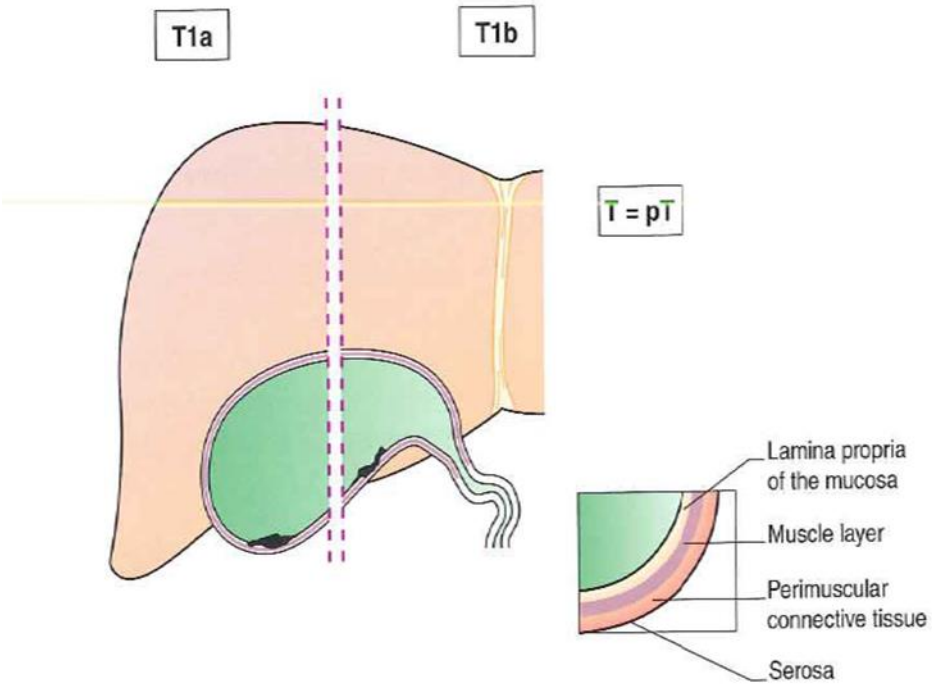

- **TNM pour carcinomes de la vésicule biliaire (et du canal cystique)**
- T suivant l'invasion des différentes structures

VOIES BILIAIRES : TNM

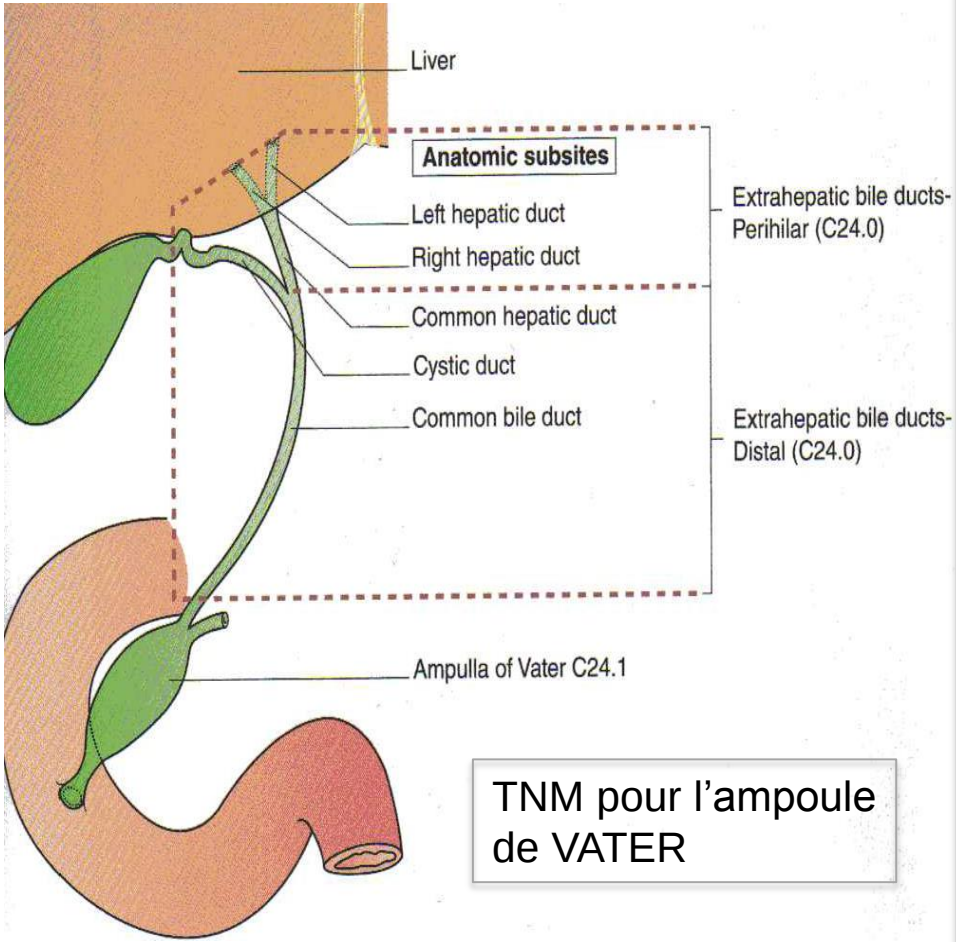

TNM pour l'ampoule de VATER

TNM Atlas sixth ed. UICC

Différents TNM's :

- TNM voies biliaires intrahépatiques
- TNM voies biliaires extrahépatiques - périhilaire
- TNM voies biliaires extrahépatiques - distal
- TNM voie biliaire extrahépatique càd. canal cystique (voir TNM de la vésicule biliaire)

VÉSICULE BILIAIRE ET VOIES BILIAIRES: TRAITEMENTS

- Chirurgie curative rarement possible

- Approches palliatives courantes
  - Chirurgie
  - Radiothérapie
  - Pose de stent
  - Chimio

VÉSICULE BILIAIRE ET VOIES BILIAIRES: SURVIE

Intrahepatic bile ducts	C22.1
Gallbladder	C23.9
Extrahepatic bile ducts	C24.0
Ampulla of Vater	C24.1
Biliary tract, NOS	C24.9

FIGURE 55 - CANCER OF THE GALLBLADDER AND BILIARY TRACT: RELATIVE SURVIVAL BY SEX IN THE FLEMISH REGION (1999-2008)

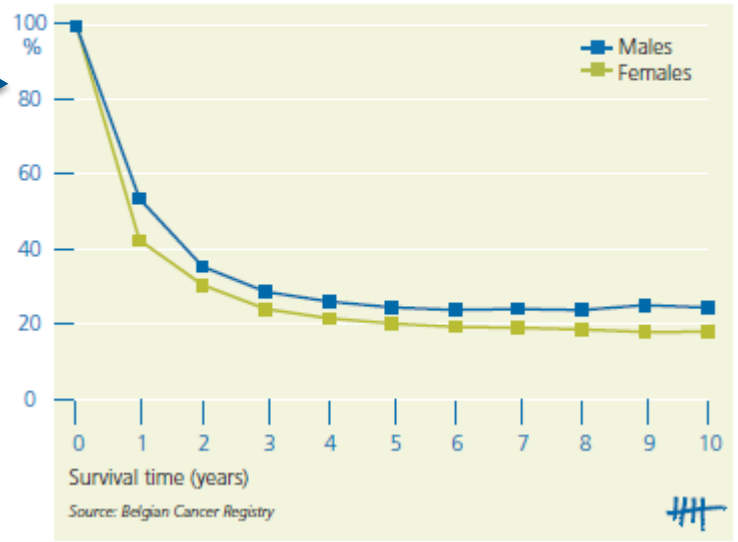

FIGURE 60 - CANCER OF THE GALLBLADDER AND BILIARY TRACT: RELATIVE SURVIVAL BY SUBLOCALISATION IN MALES (BELGIUM, 2004-2008)

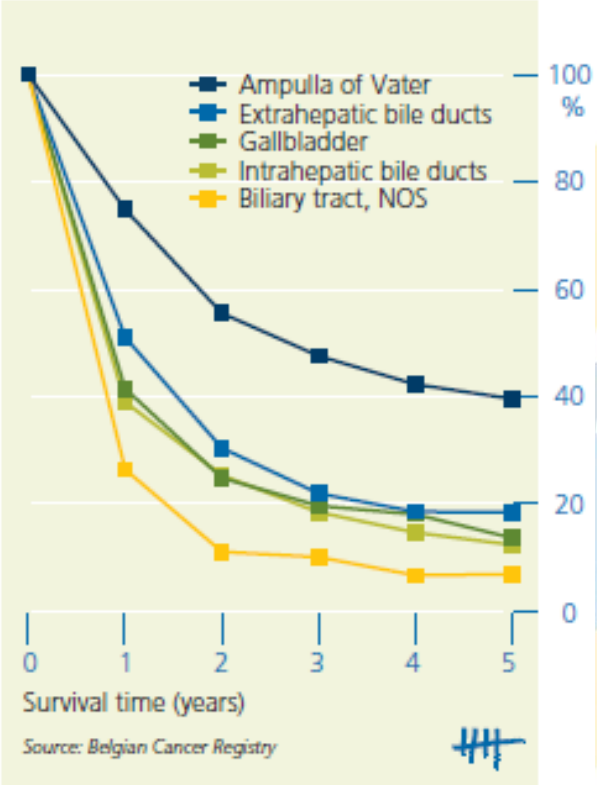

SURVIE Tumeurs Gastro-Intestinales

FIGURE 8 - 5-YEAR RELATIVE SURVIVAL (2004-2008) BY AGE-STANDARDISED INCIDENCE (2008) IN BELGIUM, MALES

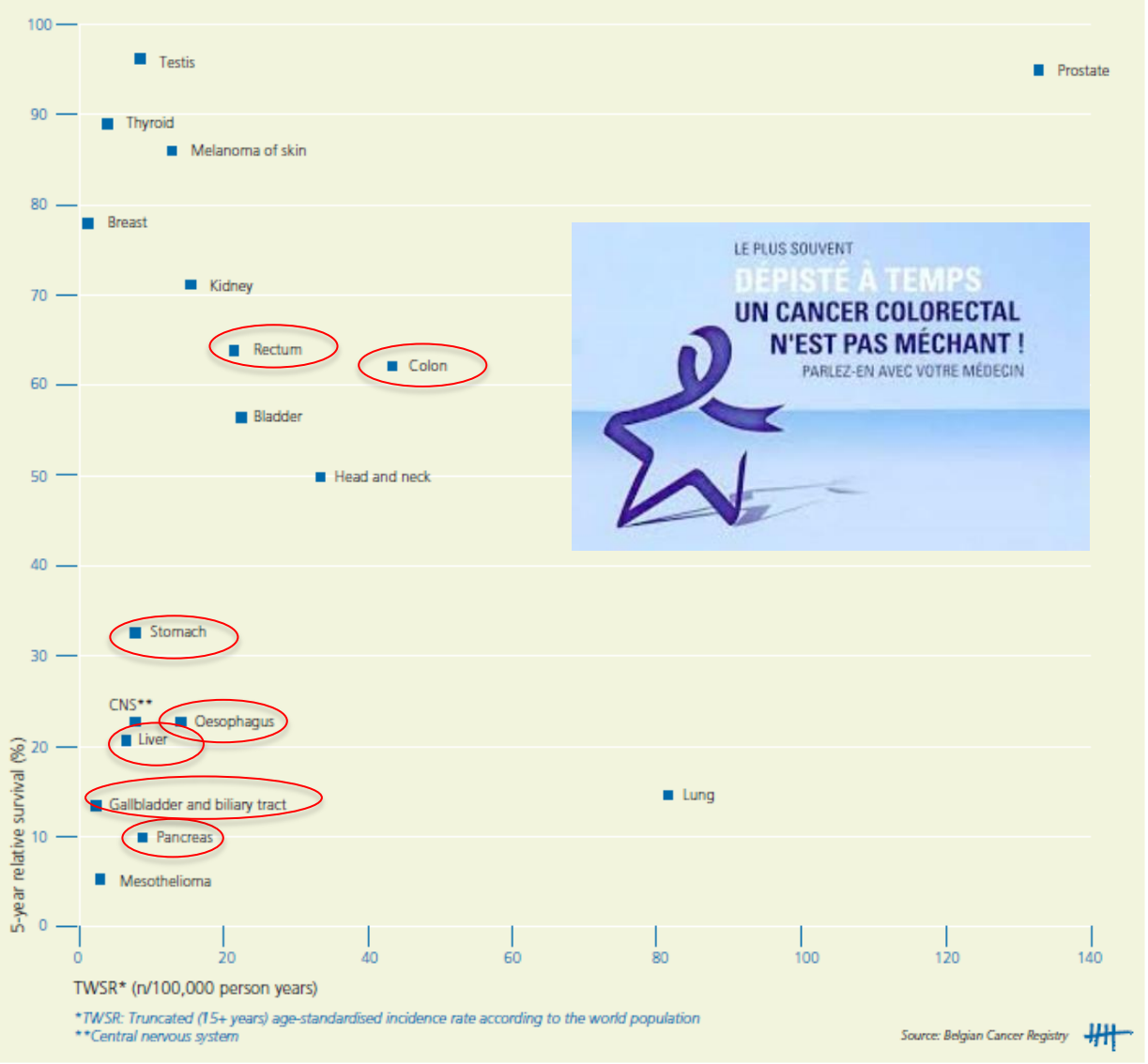

Et maintenant …



Nous nous revoyons à 14 h